

О. Д. Козак, В. М. Окатенко, Т. В. Бітковська

«ВЕРШНИК БЕЗ ГОЛОВИ»: СКІФСЬКЕ ПОХОВАННЯ В КУРГАНІ БІЛЯ КУСТОРІВКИ

Залучаються до наукового обігу археологічні, антропологічні та археозоологічні матеріали з впускного чоловічого поховання раннього залізного віку; аналізується незвичайний поховальний обряд та зміни на скелеті людини, пов'язані з військовою спеціалізацією.

Ключові слова: археологія, антропологія, доба раннього заліза, поховальний обряд, декапітація, комплекс вершника, комплекс лучника.

2013 р. біля с. Кусторівка Краснокутської ТГ Богодухівського р-ну Харьковської обл. експедиція ДП ОАСУ «Слобідська археологічна служба» ІА НАН України під керівництвом І. Голубевої дослідила два скіфських кургани V—IV ст. до н. е. (рис. 1; Голубева 2014; Козак, Окатенко 2018; Фіалко 2019, с. 80, 83, 84; Гречко 2021, с. 20). В одному з них виявлено поховання чоловіка без голови. У могилі були знайдені фрагменти кінських кісток, кінська зброя, численні наконечники стріл (сагайдак), спис і ніж.

Людські рештки попередньо обстежили В. Бондаренко і С. Дробишевський. В. Бондаренко надав лише первинний опис кісток, звіт С. Дробишевського представляє собою коротку таблицю з викладеними найпомітнішими особливостями скелету. З огляду на незвичність поховання виникла необхідність докладнішого його вивчення.

Рештки коня та зброя у похованні дозволяють припустити, що чоловік був вершником й володів різними видами стрілецької зброї (луком / дротиком / списом). Голова коня, розташована над тим місцем, де мала знаходитись голова чоловіка, вказує на зв'язок людини з твариною, для скіфів, можливо, сакральний. На шийних хребцях, як і на довгих кістках

посткраніального скелету, присутні сліди можливої підготовки тіла до поховання. Зазвичай відсутність черепа у похованні може бути спричинена пограбуванням та руйнуванням скелету або ж прижиттєвою декапітацією. Проте, сліди дефлешингу, розташування голови коня над втраченою головою людини та інші зміни на скелеті свідчать про певний поховальний обряд, прямі аналогії якому поки що не знайдені на теренах Північного Причорномор'я.

Насип кургану 1 овальної форми, розмірами 39 × 32 м був орієнтований довгою віссю по лінії північний схід—південний захід (рис. 2). Насип розораний, потужність шару чорнозему 0,3—0,4 м, похований ґрунт 1,50—1,60 м (рис. 2). Під курганням насипом зафіксовано два поховання: № 1 (центральне, основне) і № 2 (впускне). У попередніх працях воно визначено як супроводжуваче поховання «охоронця» (напр.: Козак, Окатенко 2018). Однак, розташування поховання на периферії кургану і відсутність явного зв'язку між цим похованням та основною могилою викликають сумніви в одночасності їх спорудження.

Поховання 1 (основне) розміщувалося у центрі кургану у склепі орієнтованому за лінією Пн З—Пд С. Після пограбування залишилася переміщені частини черепа та стегна, а кістки гомілок залишилися *in situ* у камері. Тіло жінки було покладене головою на захід. У склепі виявлено залізний клинок ножа із горбатою спинкою і заклепкою для кріплення дерев'яного руків'я.

Поховання 2 (впускне) знаходилося у 4,4 м на схід від основного поховання (рис. 2) та було здійснене у похованому суглинку в прямокутній ямі з закругленими кутами, розмірами 2 × 0,80 м, глибиною 1,56 м від сучасної поверхні

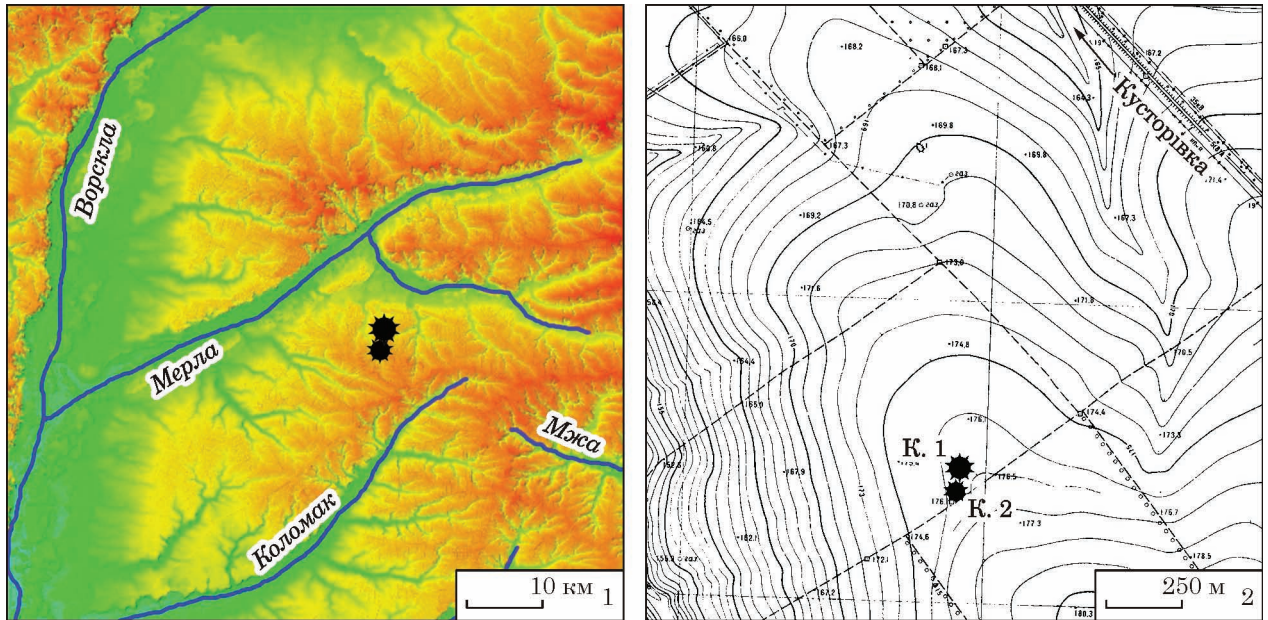


Рис. 1. Курганна група (кургани 1 і 2) біля с. Кусторівка: 1 — в межиріччі р. Ворскла і Сіверський Донець; 2 — на топографічній карті місцевості

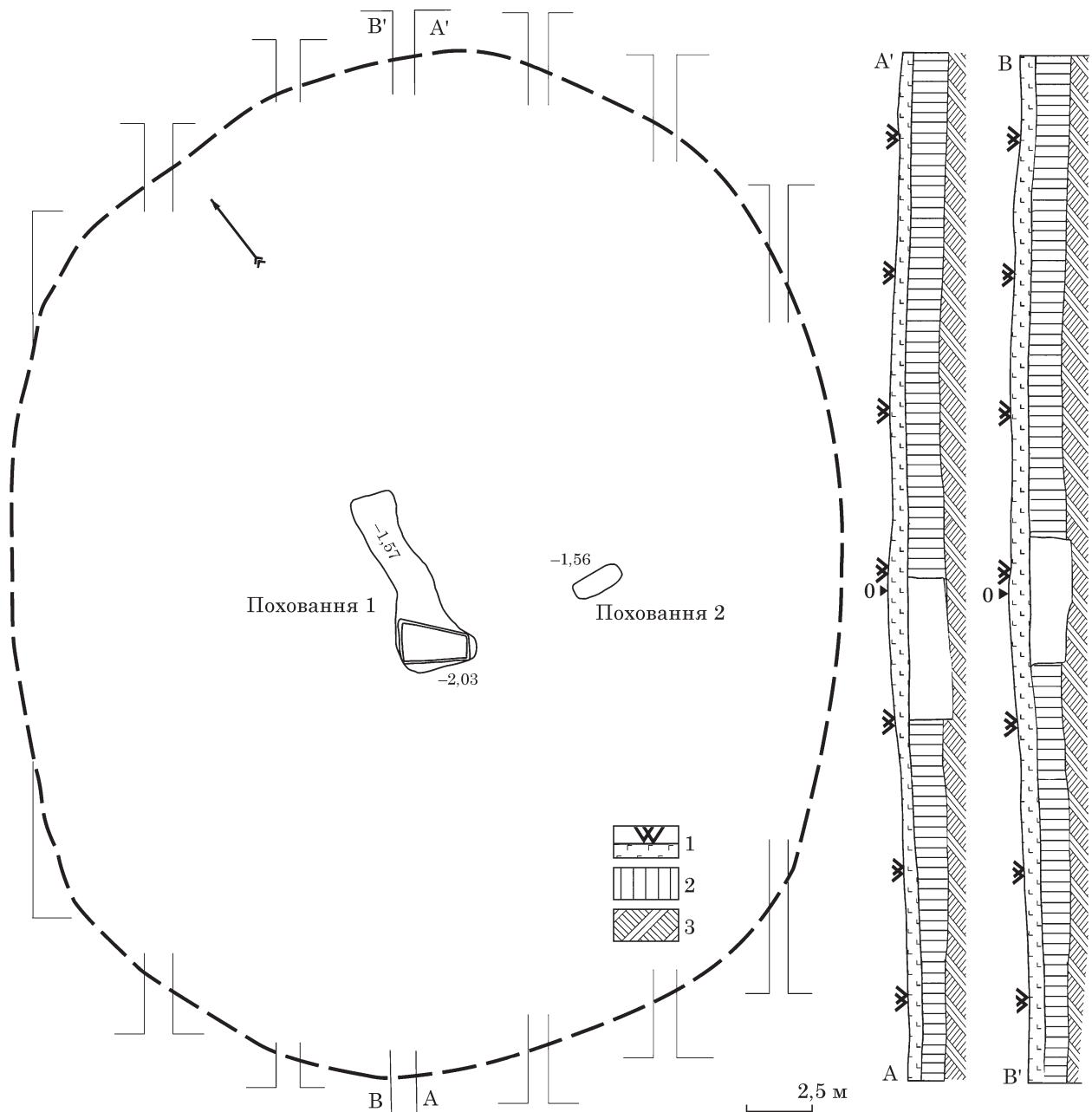


Рис. 2. План і профілі кургану 1 біля с. Кусторівка: 1 — сучасна денна поверхня; 2 — суглинок; 3 — материк

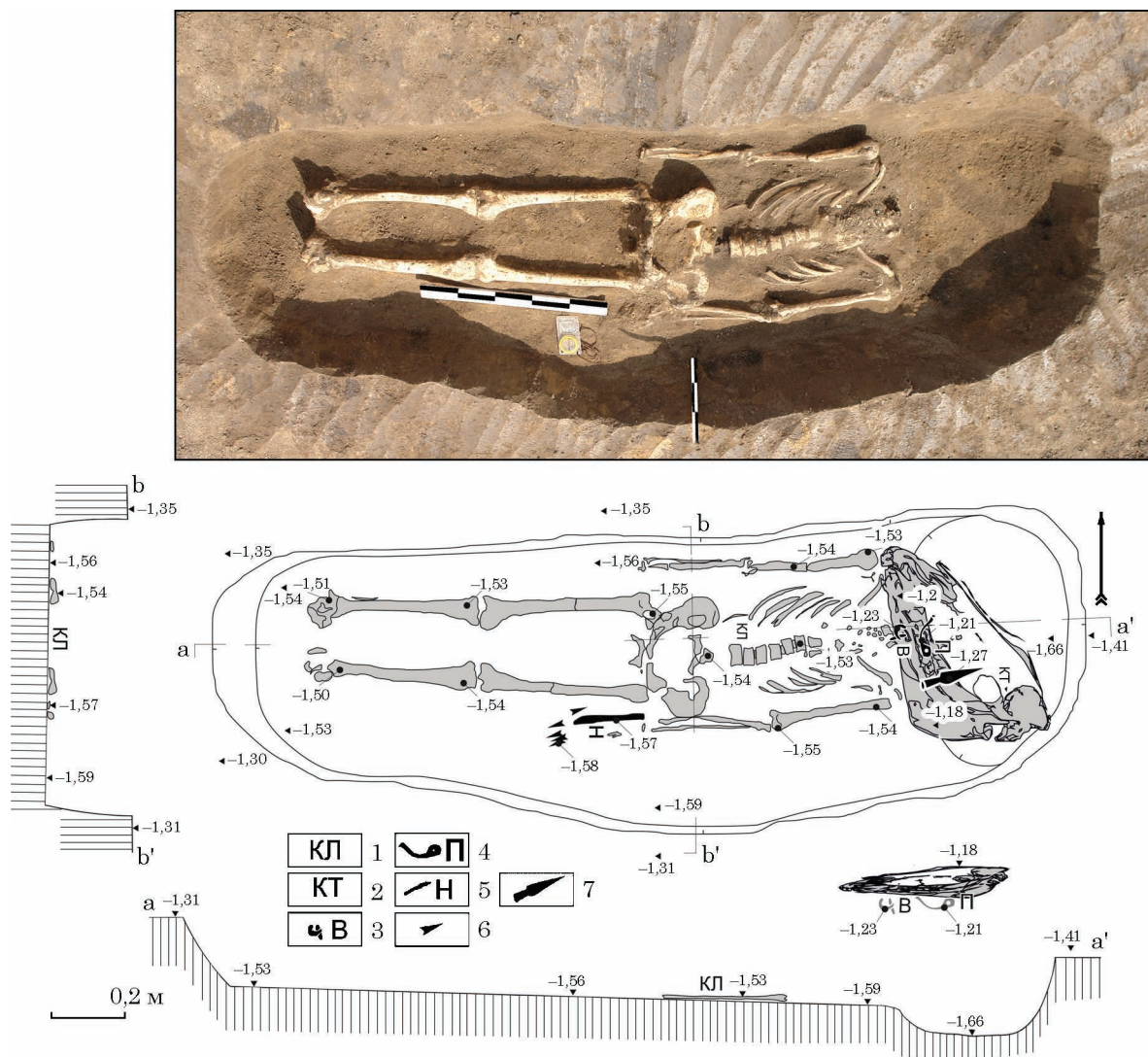


Рис. 3. Поховання 2 кургану 1, фото, план і профілі: 1 — кістки людини; 2 — кістки тварини; 3 — вудила; 4 — псалій; 5 — ніж; 6 — наконечники стріл; 7 — вістря списа

кургану (рис. 3). Скелет без черепа в анатомічному положенні лежав випростано на спині, головою на схід, з невеликим ухилом на північ. Безпосередньо над цим похованням (0,2 м) під насипом кургану лежала голова коня (рис. 3). Поряд із нею знаходилися рештки кінського спорядження: залізний псалій з двома отворами (рис. 4: 1), фрагменти вудил (рис. 4: 2), а також наконечник списа (рис. 4: 3). Вздовж лівого стегна, поряд із кистю знайдено залізний ніж із кістяним руків'ям (рис. 4: 4) та скупчення 75 бронзових наконечників стріл, що лежали у сагайдаку (рис. 4: 5—22).

Характеристика інвентаря.

1. Дводирчастий залізний С-подібний псалій. Масово поширені у кінці V — IV ст. до н. е. (Могилів 2008, с. 36—37).

2. Залізні петельчасті вудила належать до найчисленнішого типу, також поширеного наприкінці V — у IV ст. до н. е. (Могилів 2008, с. 19—22).

3. Вістря спису без ребра з порівняно коротким пером і довгою втулкою можна віднести

до II відділу, 2 типу, 1 варіанту за А. І. Мелюковою. Подібні списи характерні для середньодонського Лісостепу IV ст. до н. е. (Гречко 2010, с. 75—76);

4. Залізний ніж має клинок з горбатою спинкою і кістяною ручкою з двох накладок, скріплених заклепками. Виріб є характерним для кінця V—IV ст. до н. е. (Гречко 2010, с. 92—93).

5. Бронзові наконечники стріл сагайдачного набору — тригранні, з ложком різної довжини, прихованими, утопленими та короткими втулками (75 шт.). Серед них виділяються 3 типи, кожен з яких, в свою чергу, має по 2 варіанти. Деякі наконечники всередині того чи іншого варіанту відрізняються дрібними деталями:

Тип 1. Наконечники з прихованою втулкою і розташованими поруч із втулкою кінцями лопатей.

Варіант 1. Наконечники з ложком, проточеним на всю висоту лопаті (рис. 4: 5).

Варіант 2. З ложком, проточеним наполовину або 2/3 висоти лопаті (рис. 4: 15, 20—22).

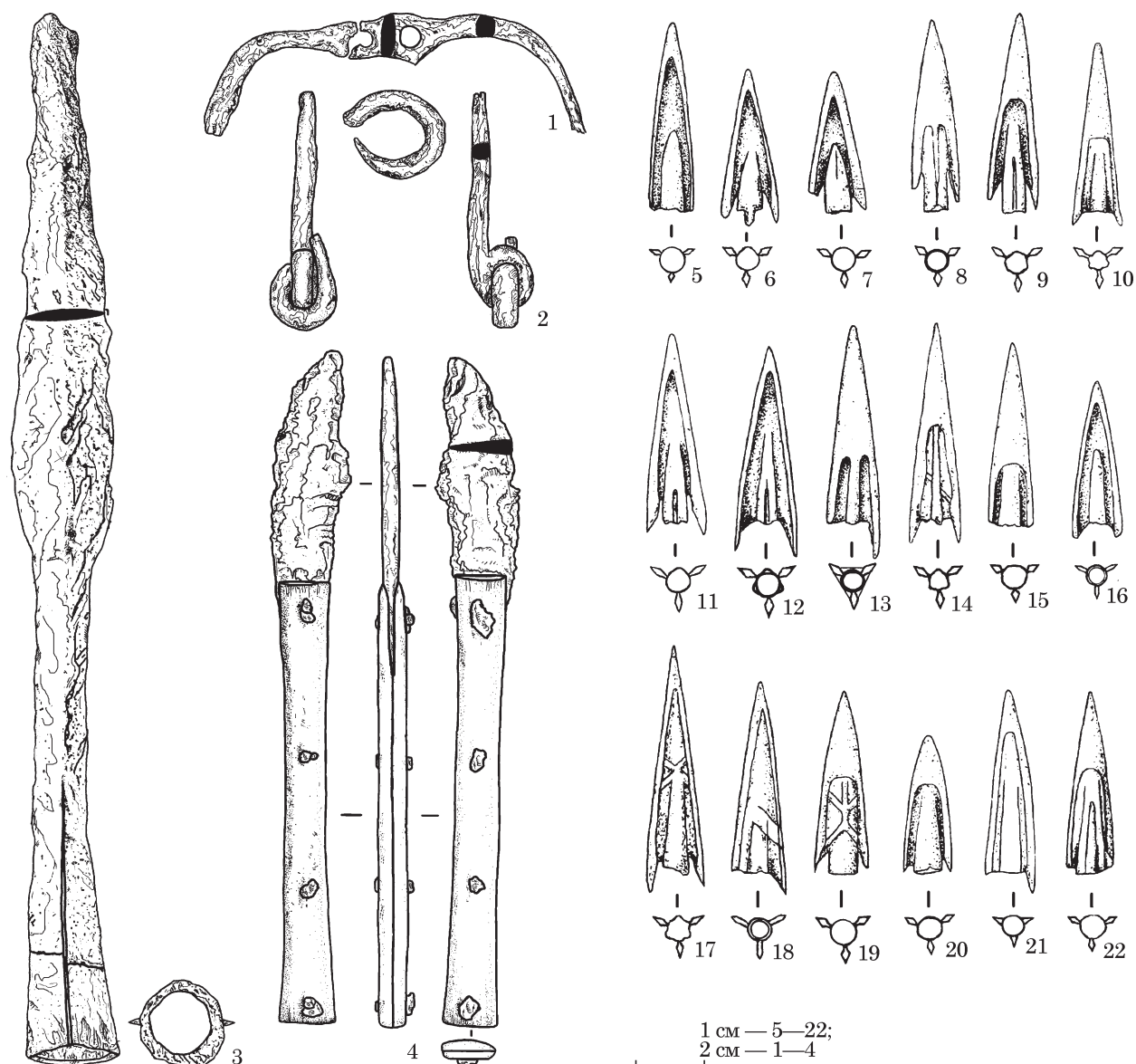


Рис. 4. Інвентар з поховання 2 кургану 1: 1—3 — залізо; 4 — залізо, кістка; 5—22 — бронза

Тип 2. З прихованої втулкою і опущеними вниз кінцями лопатей, що утворюють шипи. Ці наконечники домінували в сагайдачному наборі:

Варіант 1. Наконечники з ложком, проточеним на всю висоту лопаті (рис. 4: 11, 12, 16—18). На одному виявлена лита мітка у вигляді букви «Х» — знак майстра-ливарника (рис. 4: 17).

Варіант 2. Наконечники з ложком, проточеним наполовину або 2/3 висоти лопаті (рис. 4: 10, 13, 14).

Тип 3. Наконечники зі злегка виступаючою втулкою і розташованими під гострим кутом кінцями лопатей.

Варіант 1. З ложком, проточеним на всю висоту лопаті (рис. 4: 6, 7).

Варіант 2. Наконечники з ложком, проточеним наполовину або на 2/3 висоти лопаті (рис. 4: 8, 9, 19). На одному з наконечників цього варіанта — виявлена лита мітка у вигляді букви «Ж» — знак майстра-ливарника (рис. 4: 19).

Такі наконечники широко представлені в старожитностях скіфської епохи Півдня Східної Європи. Більшість з них зустрічаються в поховальних комплексах Степової Скіфії і Лісостепу другої половини V — першої половини IV ст. до н. е. (Полін 1987, с. 31, 32, рис. 12; 13). Усі згадані типи наконечників знайдені, приміром, у скіфській могильнику в Стеблеві (басейн Росі), поховання на якому в курганах 2—4, 6, 7, 12, 14 належать саме до зазначеного хронологічного горизонту (Скорий 1997, с. 117, 124, 130, 135, 138, 147, 157, рис. 12: 2; 21: 4, 6—9; 26: 4; 31: 6—9; 34: 7, 8, 10, 11; 43: 6—11, 15, 16, 23—25; 53: 12, 13).

Таким чином, виходячи з характеристики речового комплексу і особливо колчанного набору, можна віднести вказане поховання до другої половини або кінця V — першої половини IV ст. до н. е.

Антропологічне дослідження. Скелет зберігся майже повністю за винятком черепа і двох шийних хребців. Зруйнованими вияви-

лись значна частина лопаток, шостий шийний та шостий грудний хребець, а також деякі кістки кистей і стоп. Поверхня кісток збереглася дуже добре, консистенція кісткової тканини тверда. Колір кісток має різні відтінки від коричневого до темно-брунатного, які залежали від градієнту хімічного складу ґрунтів, присутності органіки у могилі, коренів рослин тощо.

Скелет знайдено в анатомічному порядку. Окремі кістки кистей та стоп, вочевидь розтягнуті та пересунуті дрібними гризунами. Сліди їх зубів на деяких великих кістках свідчить про те, що поховальна камера певний час зберігала цілісність. Після розкладання м'яких тканини склепіння могло обвалитися, що сприяло прекрасній збереженості кісткової тканини. Тафonomічні ознаки свідчать про те, що поховання не було пограбоване чи навмисно порушене.

Визначення статі та віку. Морфологія та виміри таза (Buikstra, Ubelaker 1994; Brůžek et al. 2017) беззаперечно вказують на чоловічу стать похованої людини. Розміри голівки (вертикальний та горизонтальний діаметр з обох сторін — 49 мм, окружність — 159 мм) та шийки (вертикальний та поперечний діаметри — 34 і 31 мм) стегна, як і діаметр голівки променевої кістки (23 мм) знаходяться в межах мінливості для чоловіків (Пашкова, Резников 1978, с. 175—176; Buikstra, Ubelaker 1994). Ключиці відносно короткі й масивні, їх розміри також характерні для чоловіків.

Метафізарні пластинки закриті, на голівках стегнових кісток виявлені сліди приростання епіфізів. Відповідно, вік є більшим ніж 18, але меншим ніж 35 років (Алексеев 1966). Морфологія хребців відповідає молодому дорослому віку. Горбистість клубової кістки приросла повністю. Медіальний епіфіз ключиці до кінця не сформований, поверхня лобкового симфізу частково ребриста, на аурикулярній поверхні клубової кістки (крижо-клубове зчленування) простежується заглажена залишкова ребристість. За цими ознаками вік можна визначити в межах 18—25 років (Ubelaker 1978; Lovejoy et al. 1985; Brooks, Suchey 1990). В цілому, чоловік не міг бути молодше 18 і старше 25 років. З найбільшою ймовірністю його вік можна оцінити як 20—25 років.

Морфологія посткраніального скелету. Кістки масивні, параметри довжин та обхватів потрапляють в середні категорії за В. В. Бунаком (Мамонова 1986). Виняток становить сумарна довжина ключиць (табл. 1). Як по категоризації В. В. Бунака, так і по плечо-ключичному індексу чоловік мав вузькі плечі.

У поперечних розмірах, зокрема у найбільшому діаметрі, окружності середини діафізу плечової кістки і у м'язовому рельєфі спостерігається легка правостороння асиметрія.

Стегнова кістка характеризується помірною пілястрією діафізу (103,6—107,1 %), а також платимерією (76,5—79,4 %). Індекси перетину

великогомілкових кісток помірно високі і становлять 67—69 % на обох рівнях, тобто, кістки сплюснені у поперечній площині завдяки значно розвинутому передньому гребню.

В цілому кістки відносно грацильні. Індекси масивності коливаються від 17,2 % на лівій променевій до 21 % на правій великій гомілковій кістці. Середнє значення масивності довгих кісток кінцівок становить 19,3 %. Такі значення знаходяться в межах варіації цієї ознаки як для чоловіків курганного могильнику скіфського часу біля Орджонікідзе (18,8—20,9 %, в середньому 20 %), так і для курганів скіфської знаті, досліджених С. І. Круц (в середньому — 20,1 %). Найбільш масивними кістками кінцівок у згаданих скіфських групах виявились великі гомілкові кістки.

Масивність ключиць у чоловіка з Кусторівки є дуже високою і становить 27 і 25,5 % праворуч та ліворуч відповідно.

Зріст, визначений за довжинами всіх кісток скелета ($h^{\text{Hum} + \text{Rad} + \text{Fem} + \text{Tib}}$) складає за формулою К. Пірсона — 176,7 см. Середнє значення зросту, визначене для всіх кісток посткраніального скелету окремо ($(h^{\text{Hum}} + h^{\text{Rad}} + h^{\text{Fem}} + h^{\text{Tib}}) / n$) складає від 167 см (Pearson 1899); до 173,4 см (Trotter, Gleser 1958, формули для європейців). За довжиною стегна зріст, за формулою Е. Брайтінгера (Breitinger 1938), визначений як 169,1 см, а за К. Пірсоном — 168,4 см. В середньому можна віднести чоловіка до категорії високорослих (Martin, Saller 1957).

Остеометричні ознаки чоловіка з Кусторівки попадають у межі мінливості скіфського населення. Принаймні, він має спільні риси у пропорціях скелету із скіфами Днепропетровщини, похованими у курганах біля Орджонікідзе (база даних О. Козак). Мінімальна різниця, яка відображає індивідуальні варіації, полягає у дещо коротших плечах та подовжених дистальних сегментах ніг чоловіка. За показниками масивності та зросту його можна віднести до проміжного типу, характерного для чоловіків з поховань рядових скіфів (Круц 2017).

За 4-бальною схемою було зафіксовано розвиток м'язового рельєфу на кістках як верхніх так і нижніх кінцівок, де за бал «0» взято відсутність слідів розвитку місця прикріплення чи інсерції м'яза, за бал «3» — його максимальний розвиток. Бали були розраховані для кожного м'яза окремо, з огляду на його протяжність, типовий розвиток, вік індивіда та його стать (Козак 2008). Середній бал для верхніх кінцівок становив 1,6 і 1,5 відповідно ліворуч та праворуч, та 1,5 — для нижніх кінцівок. Розвиток м'язового рельєфу, локалізація початкових дегенеративних змін у суглобах тіла, патологічні зміни хребта й вираженість специфічних «окупаційних» маркерів на скелеті можуть бути складені у декілька професійних комплексів.

Комплекс лучника. Більшість місць прикріплення та інсерцій м'язів на верхніх кінців-

Таблиця 1. Розміри (мм) та індекси (%) кісток кінцівок чоловіка, курган 1, поховання 2

Ознака	Кістка		Ознака	Кістка	
	Права	Ліва		Права	Ліва
Плечова кістка			7. Поперечний діаметр середини діафізу		
1. Найбільша довжина	331	327	9. Верхній поперечний діаметр діафізу	28	28
2. Вся довжина	323	322	10. Верхній сагітальний діаметр діафізу	34	34
3. Проксимальна епіфізарна ширина	50	51	8. Окружність середини діафізу	26	27
4. Дистальна епіфізарна ширина	61	60	8:2 Індекс масивності	91	93
4а. Ширина дистального суглоба	46	45	6:7 Індекс пліастрії	19,9	20,1
5. Найбільший діаметр середини діафізу	26	23	10:9 Індекс платимерії	103,6	107,1
6. Найменший діаметр середини діафізу	20	18,6	Велика гомілкорова кістка		
7. Найменша окружність діафізу	69	63	1в. Медіальна довжина	365	368
7а. Окружність середини діафізу	77	68	2. Суглобова довжина	350	354
6:5 Індекс перетину	76,9	80,9	1. Загальна довжина	371	376
7:1 Індекс масивності	20,8	19,3	1а. Найбільша довжина	364	370
Променева кістка			5. Найбільша ширина проксимального епіфізу	76	76
1. Найбільша довжина	255	251	6. Найбільша ширина дистального епіфізу	50	50
2. Фізіологічна довжина	247	238	8. Сагітальний діаметр середини діафізу	32	33
4. Поперечний діаметр діафізу	17	16	8а. Сагітальний діаметр на рівні травного отвору	34	35
5. Сагітальний діаметр діафізу	13	12	9. Поперечний діаметр середини діафізу	22	22
3. Найменша окружність діафізу	44	41	9а. Поперечний діаметр на рівні травного отвору	23	24
5:4 Індекс перетину	76,5	75,0	10. Окружність середини діафізу	84	87
3:2 Індекс масивності	17,8	17,2	10б. Найменша окружність діафізу	78	78
Ліктьова кістка			9а:8а Індекс перетину	67,6	68,6
1. Найбільша довжина	276	272	10б:1 Індекс масивності	21,0	20,7
2. Фізіологічна довжина	241	236	9:8 Індекс перетину на рівні середини діафізу	68,75	66,7
11. Передньо-задній діаметр	20	17	Надколінник		
12. Поперечний діаметр	18,3	18	1. Найбільша висота	44	46
13. Верхній поперечний діаметр	21,3	21	2. Найбільша ширина	43	43
14. Верхній дорзо-вентральний діаметр	24,7	23	3. Найбільша товщина	21	20
3. Найменша окружність діафізу	44	41	R1 : (F1 + T1). Висотний індекс надколінника	52,9	54,7
3:2 Індекс масивності	18,3	17,4	R2 : F2:1. Широтний індекс надколінника	54,4	53,1
11:12 Індекс перетину	109,3	94,4	Індекси пропорцій скелету		
13:14 Індекс платоленії	86,2	91,3	C11:H1 Ключично-плечовий	44,7	46,8
Ключиця			R1:H1 Променево-плечовий	77,0	76,8
1. Найбільша довжина	148	153	T1b:F2 Гомілково-стегновий	79,9	79,5
6. Окружність середини діафізу	40	39	H1:F2 Плечо-стегновий	72,4	70,6
4. Вертикальний діаметр середини діафізу	12	9	R1:T1b Променево-гомільковий	69,9	68,2
5. Сагітальний діаметр середини діафізу	13	13	(H1+R1)/(F2+T1) Інтермембральний	71,3	69,6
4:5 Індекс перетину	92,3	69,2	Зріст, см		
6:1 Індекс масивності	27,0	25,5	За К. Пірсоном, $h^{Hum+Rad+Fem+Tib}$	176,7	
Стегнова кістка			За К. Пірсоном, $(h^{Hum}+h^{Rad}+h^{Fem}+h^{Tib})/n^b$	167	
29. Кут шийки до вертикальної осі кістки	120	120	За М. Троттер і Г. Глезер, $(h^{Hum}+h^{Rad}+h^{Fem}+h^{Tib})/n^b$	173,4	
18. Вертикальний діаметр головки стегна	49	48			
1. Найбільша довжина	461	465			
2. Довжина в природньому положенні	457	463			
21. Виросткова ширина	79	81			
6. Сагітальний діаметр середини діафізу	29	30			

кач розвинені за баловою градацією симетрично, однак деякі відхилення спостерігається у інтенсивності та прояві кісткових змін. Досить

сильним є розвиток місця початку триголового м'язу (*m. triceps brachii*), ліворуч розвиток рельєфу тут більш сконцентрований та різ-

Рис. 5. Права променева кістка чоловіка з поховання 2 кургану 1: а — загальний вигляд ззаду ззовні; б — ентесопатія у місці прикріплення плече-променевого м'язу в дистальному епіфізі



кий. Ліворуч місця початку та прикріплення малого круглого м'язу (*m. teres minor*) більш обмежені та чіткі. У той же час, місце прикріплення великого круглого м'язу (*m. teres major*) «спокійне», без ентесопатій зліва, праворуч має сліди травми та загостреного некрозу. Рівномірно сильно розвинені гребні вздовж передньої межі міжгорбкової борозни, де кріпиться найширший м'яз спини (*m. latissimus dorsi*) та задньої її межі у місці прикріплення великого грудного м'язу (*m. pectoralis major*). Місце початку цього м'язу на ключицях має дуже виражений рельєф аж до деформації форми діяфізу кістки. Так само рівномірно і сильно розвинений рельєф дельтоподібної горбистості та передньої сторони діяфізу плеча там, де починається плечовий м'яз (*m. brachialis*). Потрібно відзначити також рельєф у інсерціях малого грудного (*m. pectoralis minor*) та дзьобо-плечового (*m. coracobrachialis*) м'язів на дзьобоподібному виростку лопатки. У передпліччі симетричним виглядає розвиток глибокого згинача пальців (*m. flexor digitorum profundus*), пронаторів (*m. pronator quadratus, m. pronator teres*), привідного м'язу великого пальця (*m. abductor pollicis longus*) й загалом — рельєф міжкісткової лінії. Остання має дві губи на ліктьовій кістці, й лише дещо сильніше розвинена праворуч.

Таким чином, у верхніх кінцівках більш чи менш симетрично розвиненими виявились місця прикріплення та інсерцій м'язів, які опускають та піднімають плече (з легкою правосторонньою асиметрією), повертають його назовні (з легкою лівосторонньою асиметрією); розгиначів та супінаторів передпліччя (з легкою правосторонньою асиметрією), та м'язів, які відводять великий палець (з легкою лівосторонньою асиметрією).

Праворуч найрозвиненішим є рельєф у місці прикріплення підключичного м'язу (*m. subclavius*). У дистальній латеральній частині променевої кістки виявлене розростання кісткової тканини (рис. 5) у місці прикріплення плече-променевого м'язу (*m. brachioradialis*). Гіпертрофоване місце початку загального сухожилля згиначів кисті та пальців. У місці прикріплення колатеральної ліктьової зв'язки знайдена деструктивна ентесопатія внаслідок травми навантаження (рис. 6). У місцях прикріплення зв'язок акроміальної частини правої ключиці (*lig. conoideum* та *lig. trapezioidium*) виявлені значні проліферативні зміни.

Під голівкою плечової кістки спереду та медіально, де під капсульною зв'язкою припустимо знаходиться пахвовий закуток, розташоване заглиблення. У верхній його частині спостерігається невелика кісткова реакція (рис. 7). Ліворуч таке заглиблення відсутнє. Не виключено, що дефект пов'язаний з надмірним частим приведенням плеча й запаленням м'яких тканин в цій області.

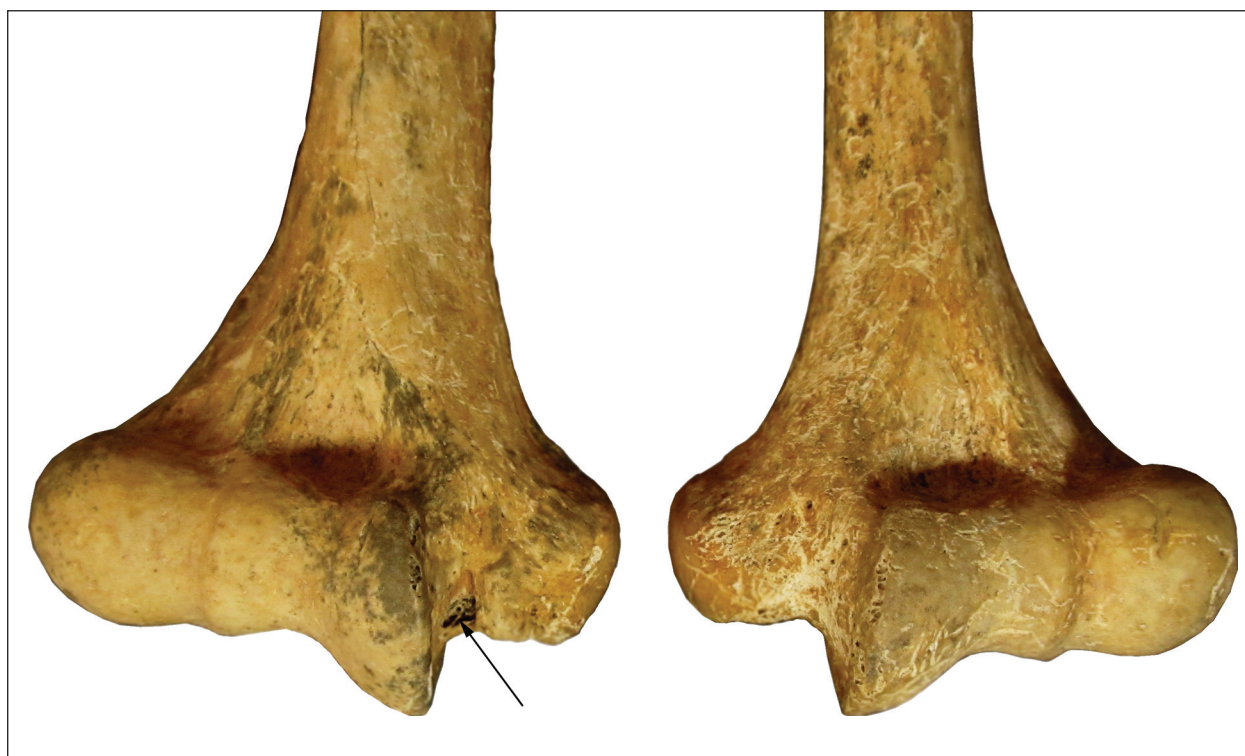


Рис. 6. Некроз місця прикріплення фасції правої колатеральної ліктьової зв'язки (стрілка)

Таким чином, праворуч найбільші зміни зазнали згинач передпліччя, згиначі кисті та пальців та м'язи і зв'язки, що приводять та стабілізують плече.

Ліворуч найбільшого розвитку сягає рельєф малого горбка плеча у місці прикріплення підлопаткового м'язу (*m. subscapularis*). У місці прикріплення ліктьового м'язу (*m. anconeus*) та супінатора (*m. supinator*) знайдена гіпертрофія рельєфу. Помірна гіпертрофія виявлена у грудинному кінці ключиці. Потрібно відзначити лівостороннє заглиблення у ямі між місцями початку медіального колатерального лігаменту ліктя та ліктьового м'язу-згинача зап'ястка на ліктьовій кістці. Як і у випадку зі змінами правої плечової кістки ця деформація вказує на можливе ущільнення чи деформацію м'яких тканин, наприклад, сполучнотканинної бурси, внаслідок навантажень.

Судячи з кісткових змін, у лівій руці були розвинені м'язи, які розпрямляють руку, супінують передпліччя, приводять та згинають кисть. Значні навантаження попадали на лікоть, який вимагав стабілізації, та на великий палець. Підлопатковий м'яз, крім того, повертає плече всередину та приводить його, а при піднятій руці тягне плечову кістку вперед і вниз. Він також захищає плечовий суглоб від зміщення голівки, таким чином стабілізуючи його, що необхідно в умовах значних статичних та динамічних навантажень на ліву руку.

Праворуч спостерігається артроз п'ястно-фалангового суглобу першого пальця, ліворуч — міжфалангового суглоба 4 пальця.

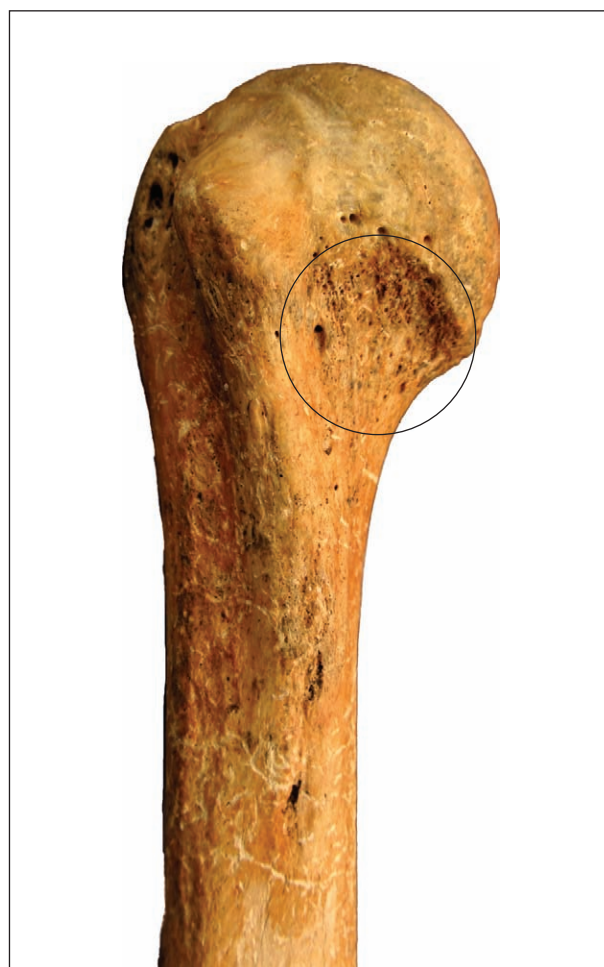

Рис. 7. Права плечова кістка. Заглиблення у передньо-медіальній частині шийки.

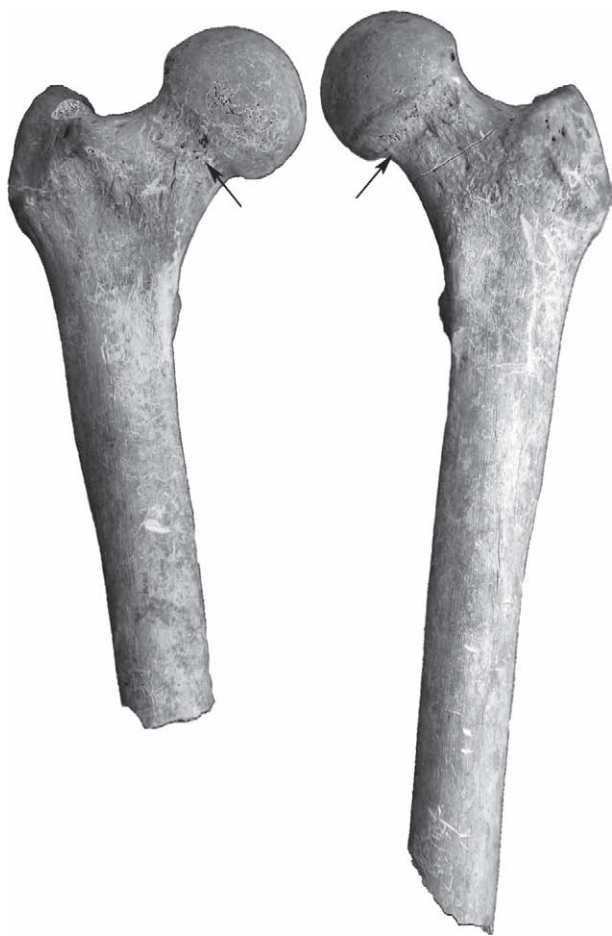

Рис. 8. Стегнові кістки чоловіка з Кусторівки. На шийці стегна виявлені реактивні зміни внаслідок кульшово-стегнового співвядуру

Комплекс розвитку рельєфу та травм сухожилів верхніх кінцівок може бути характерним для багатьох занять, зокрема і військових, тренування з яких відбувалось з дуже молодого віку. Про це свідчать гострі та хронічні зміни на скелеті. Описаний «набір» ознак вкладається в комплекс особливостей, характерних для «комплексу лучника», як він описаний у сучасній спортивній медицині (Neer 1983; Mann, Littke 1989; Marsick 2005; Labott et al. 2018; Shinohara, Urabe 2018) та антропології (Thomas 1978; 2014; Stirland, Waldron 1997; Stirland 2005; Tihanyi et al. 2015; 2016; 2018; 2020). Дослідження показують переважну симетрію у поширенні ознак та асиметрію у їх прояві у досвідчених та початкових стрільців (Tihanyi et al. 2018 с. 126). Як і у випадку воїна з Кусторівки, для випрямленої руки, яка утримує лук, характерні ентесопатії м'язів-ротаторів плеча (Mann, Littke 1989, Knüsel 2007, Thomas 2014), гіпертрофія місця прикріплення ліктьового м'яза, який випрямляє руку (Knüsel 2007, р. 109; Thomas 2014) та гіпертрофія флексорів і супінаторів, завдяки яким утримується лук. У похованнях скіфів зі зброєю (Орджонікідзе) було помічено тенденцію до лівостороннього зменшення співвідношення ширини дисталь-

ного суглоба плеча до епіконділярної ширини. У чоловіка з Кусторівки також зберігається подібна тенденція (75,4 праворуч проти 75 ліворуч). Таке зменшення обумовлене, скоріш за все розвитком надвиростків плеча внаслідок постійних тренувань.

Зміни у стріловій руці більш докладно досліджені у сучасних лучників-спортсменів, так і у лучників з давніх поховань. У чоловіка з Кусторівки виявлено весь комплекс таких змін. Невеликі відхилення припустимо обумовлені силою натягнення тятиви, типом лука та способом стрільби. Серед типових ознак, які виявлені на правій руці чоловіка з Кусторівки — гіпертрофія плечової кістки (Knüsel 2007; Dutour 1986, Thomas 2014), травма в області медіального виростка плечової кістки (Knüsel 2007), розвиток міжкісткової лінії променевої та ліктьової кістки (Tihanyi et al. 2016, с. 73). Відсутність значних видимих ентесопатій можна пояснити використанням легкого лука та молодим віком чоловіка.

З іншого боку, частина ознак, виявлених праворуч, зокрема, травма фасції колатерального ліктьового лігаменту, може бути наслідком кидання списа чи дротика, або іншої подібної діяльності (Villot et al. 2010).

Комплекс вершника. Набагато сильнішим і більш концентрованим є розвиток рельєфу нижніх кінцівок. Зважаючи на наявність в поховання черепу коня та кінського спорядження, це поховання було включене до еталонного дослідження комплексу вершника (Ушкова 2020). Поряд зі змінами хребта, ознаки на нижніх кінцівках були оцінені як частина цього комплексу.

Перерахуємо ознаки досліджуваного скелета, що дозволяють нам говорити про можливе вершництво.

1. Деструкція передньої поверхні лобкових кісток, які можна інтерпретувати як ентесопатії інсерцій привідних м'язів (Ушкова 2020, рис. 6, ознака 7с).

2. Додаткова фасетка в задній частині вушної поверхні клубової кістки. Ознака свідчить про динамічні навантаження на область попереку та тазу.

3. Вертикальна «овалізація» кульшової западини (Berthon et al. 2019).

4. Крайові розростання навколо ямки голівки стегна (Ушкова 2020, с. 143, рис. 1, ознака 1).

5. Фасетки Пурье (передня і задня), реактивна зона на передній поверхні шийки стегна (рис. 8), що переростає в медіальну борозну як наслідок ацетабулярно-стегнового зіткнення (Ушкова 2020, с. 144, рис. 2 ознаки 2, 3).

6. Аномальна пористість (гіперваскуляризація) краніальної поверхні шийки стегна та області коліна (Ушкова 2020, с. 143, ознаки 4, 12).

7. Ентесопатії фасетки бурси литкового м'яза (Ушкова 2020, рис. 9, ознака 10).

Крім того, серед місць прикріплення м'язів слід зазначити сильно розвинені або травмовані інсерції:

- квадратного м'язу попереку, який утримує тіло у вертикальному положенні;
- сідничних м'язів;
- латеральної гілки чотириголового м'яза стегна;
- квадратного і двоголового м'язів стегна;
- гребінчастого, затульних, напівперетинчастого, переднього і заднього великогомілкового м'язів;
- згиначів і розгиначів стопи і пальців.

Проліферативні зміни присутні і у гомілках, зокрема, у місці прикріплення зв'язок дистального міжгомілкового синдесмозу (Ушкова 2020, с. 149—150, рис. 10—15). У чоловіка виражено місце проходження клубово-гомілкового тракту (Ушкова 2020, рис. 11, ознака 13), а медіально, в області прикріплення сухожилля кравецького м'язу та близько до місця прикріплення надколінникового сухожилля, утворено симетричний горб. Хоча частина цих ознак можуть бути характерними і для інших навантажень, зокрема, у бігунів, в комплексі з попередньо описаними змінами скелету вони свідчать скоріш на користь їзди верхи. Це могла бути їзда навстоячки, розворот при метанні дротиків, списа чи стрільби з лука. На жаль, подібна активність не досліджувалась в археології та антропології, тому тут ми можемо лише припустити таку можливість.

Деяка лівостороння асиметрія розвитку м'язів ніг, наприклад, двоголового м'яза стегна і камбаловидного м'язу, вочевидь, пов'язана з використанням лівої ноги як опорної при посадці на коня. Навантаження на ліву ногу підтверджується й концентрацією суглобових змін.

Артропатії. Зміни збережених суглобових поверхонь, які визначались за 6-бальною шкалою (Schultz 1988, s. 483, Abb. 170), слабкі. Початкові стадії дегенерації виявлені у правих плечовому, дистальному променево-ліктьовому і променево-зап'ястному суглобах, а також у лівому тазо-стегновому суглобі.

Суглоби нижніх кінцівок спрацьовані сильніше, ніж суглоби рук: 1,69 балів проти 1,18; що свідчить про більші й триваліші навантаження на ноги. Праворуч зміни сильніші, ніж ліворуч: 1,73 проти 1,65 у нижніх і 1,4 проти 0,9 — у верхніх кінцівках. Такі зміни відповідають описаній раніше діяльності.

Хребет зберігся повністю, за винятком трьох шийних хребців (С1, С2 і С6). Міжхребцеві і реберні суглоби не мають дегенеративних змін, також відсутні ознаки спондилоартрозу. При цьому вже в 7 шийному хребці спостерігається задня грижа з пролапсом в спинномозковий простір. Активне утворення вузлів Шморля відзначено на рівні 8—12 грудних хребців, в 7 грудному спостерігається задня грижа, а та-

кож зниження передньої висоти тіла хребця, в 9 грудному — можливі наслідки компресійного вертикального перелому тіла. У нижньогрудних хребцях також видно формування остеофітів і осифікація бурс міжхребцевих суглобів. Всі ці ознаки свідчать про хронічні і досить травматогенні вертикальні навантаження на осьовий скелет чоловіка (Schmorl, Junghanns 1968, s. 185—186). Вони можуть бути пов'язані зокрема і з вершництвом (Бужилова 1998; 2010). Підґрунтям утворення великої кількості вузлів Шморля та міжхребцевих гриж може бути ослаблення тіл хребців внаслідок системного остеопорозу і так званого юнацького кіфозу або хвороби Шауермана.

Травми. Серед загоєних прижиттєвих травм слід зазначити можливий перелом 5 п'ясткової кістки правої руки по типу зеленої гілки, вбитий перелом суглобової поверхні плесно-фалангового суглоба великого пальця ноги, та можливий загоєний перелом остистого відростка другого грудного хребця. Травми також відображають значні фізичні навантаження на плечовий пояс, кисті та стопи чоловіка.

Наслідки загальних захворювань. На зламах всіх довгих кісток посткраніального скелета зафіксовані лінії Харріса, які є наслідком стресових епізодів під час формування та росту організму у дитинстві-підлітковому віці (Harris 1913; Wells 1967, p. 394).

Медулярна порожнина майже всіх довгих кісток заповнена дрібною новоутвореною губчастою тканиною. Такі зміни можуть бути пов'язані із захворюванням на анемію або ж з хронічним запальним процесом (М. Шульц, особиста розмова).

Стресові епізоди, які могли послабити імунітет та призвести до хронічних інфекцій, зазвичай можуть стати наслідками певних сезонних захворювань або голоду внаслідок зоонозів, зміни середовища під час подорожей (міграцій). Одним з поширених чинників порушення здоров'я є гормональні коливання у пубертатний період або надмірні навантаження, наприклад, під час тренувань у юнацькому віці.

Поховальний обряд. Слід нагадати, що в незайманому похованні була відсутня голова, два верхніх шийних хребця і під'язикова кістка. На третьому та четвертому шийних хребцях, на правій стегновій кістці, та, можливо, на плечових кістках виявлені надрізи, які були зроблені під час або майже одразу після смерті чоловіка. Вони є свідченнями певних поховальних практик, які, очевидно, були характерними для населення скіфського часу, але які майже не досліджені на антропологічному матеріалі.

Хребет та голова. На тілі, лівих поперечних та міжхребцевих відростках третього та четвертого шийних хребців присутні множинні горизонтальні, паралельні дуже тонкі надрізи (рис. 9: а—е). Більшість з них розташовані

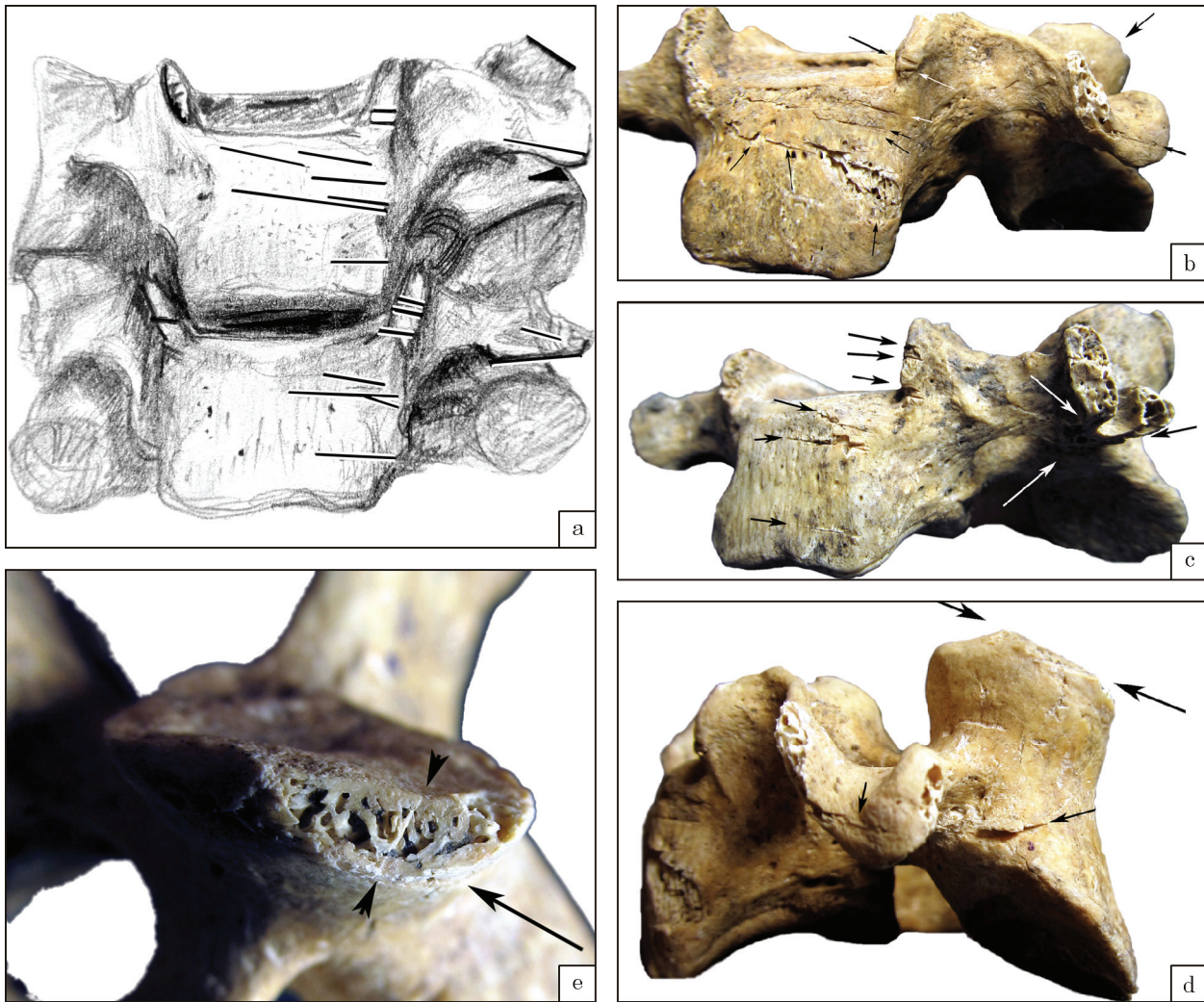


Рис. 9. Надрізи на шийних хребцях чоловіка: а — схема розташування надрізів; б — надрізи на 3 шийному хребці; с — надрізи на 4 шийному хребці; д — зріз верхнього лівого міжхребцевого виростку 3 хребця; е — деталь площини зрізу

спереду. Надрізи мають трикутний V-подібний перетин. Нижній край — гладкий, зашліфований, пологий, верхній — рваний і більш вертикальний. Довжина надрізів різна в залежності від їх положення. Більшість надрізів на тілах починається трохи лівіше сагітальної лінії. У двох випадках надріз, розташований на тілі, переходить на поперечний відросток. Ширина розрізів коливається від 0,12 до 0,5 мм й залежить, очевидно, від відстані до кінчика леза.

В одному випадку зрізаний нижній край поперечного відростка (рис. 9: с) Поверхня цього зрізу дуже гладка, без звичної для гнучкого леза ребристості внаслідок вібрації (Козак 2010, с. 86, 88). Очевидно, лезо було коротким, широким й жорстким.

Більшість надрізів направлено справа наліво, майже горизонтально. Надрізи зроблено поперечно, дуже гостре і тонке лезо було нахилене знизу-вверх. Трикутний переріз, гладкий, без кісткової крихти, нижній край та товщина надрізів свідчать про те, що вони були зроблені металічною (залізною?) зброєю.

Надрізи на кістках можуть бути визначені як наслідок канібалізму та дефлешингу або демембрації (Turner, Turner 1999, р. 24). Про процеси ритуального дефлешингу або демембрації тіла (Olsen, Shipman 1994, р. 381) свідчить розташування зрізів у місцях прикріплення й початку сухожиль м'язів, зв'язок, та навколо суглобів. Крім ритуальної, мета надрізання м'яких тканин може бути досить прагматичною, наприклад, за необхідності мінімізувати об'єм тіла для поміщення його у поховальну споруду, або ж для його транспортування. Критерієм усвідомленості та направленості надрізів є їх локалізація, напрямок та множинність (Turner, Turner 1999, р. 18—20). Логічно припустити, що надрізи, розташовані на передній стороні тіл шийних хребців, пов'язані або з перерізуванням горла чоловіка з Кусторівки, або ж з звільненням кісток від зв'язок в процесі поховання. Перша версія є менш ймовірною. Перерізування горла могло залишити один або декілька глибоких зрізів на передній або передньо-бокових поверхнях тіла. Натомість,

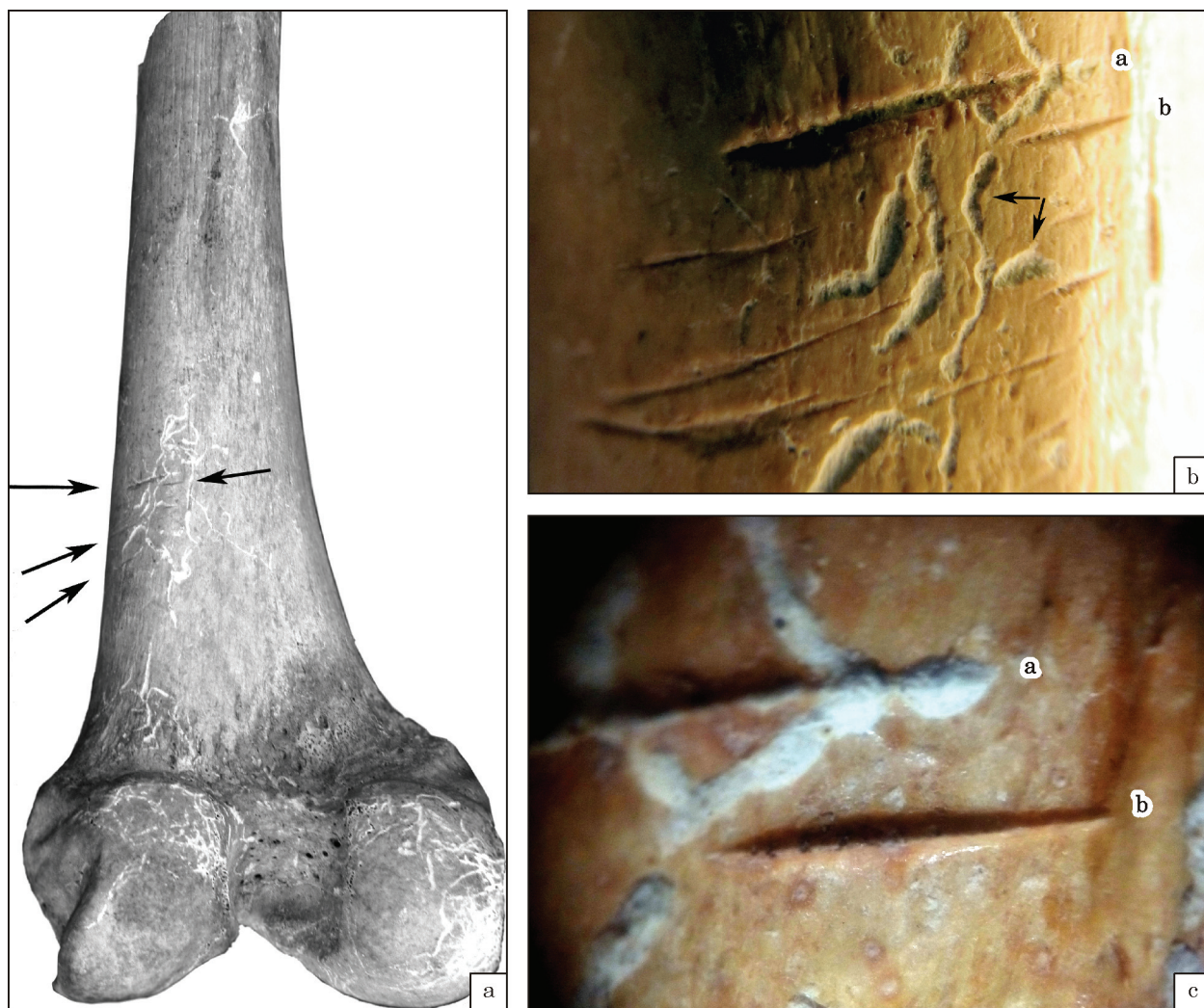


Рис. 10. Ліва стегнова кістка, задня поверхня: а — надрізи на задньо-латеральній поверхні діафізу; б — деталь попереднього зображення (цифрами позначені перимортальні надрізи, стрілками показані посмертні дефекти); с — деталі надрізів (цифри з попереднього рисунку)

дрібні та відносно короткі надрізи у області проходження передньо-бокової зв'язки хребта підтверджують версію про дефлешинг. На момент поховання голова чоловіка мала бути вже повністю або частково відділена від тіла.

Від більшості зрізів відрізняється один, розташований на лівому верхньому краї міжхребцевого відростку 3 хребця. Він розташований в площині, майже перпендикулярній площинам передніх надрізів (рис. 9: d), і, судячи з поперечної борозни-«зачіпки» на зрізаній поверхні (рис. 9: e), був направлений ззаду зліва — вперед направо і знизу вгору. Цей зріз може бути свідченням відсічення голови чоловіка.

Отже, припустимо, причиною смерті могла бути декапітація в процесі битви або страта. Підстав для визначення, чи була голова одразу відділена повністю і втрачена, чи відсічена частково і потім, маніпулятивно відділена й використана з певною ритуальною метою, ми не маємо.

Коліно. Паралельні, нанесені гострим знаряддям надрізи (аналогічні описаним на тілах

хребців), розташовані на бічній стороні дистальної частини діафізу лівої стегнової кістки (рис. 10). Ці надрізи так само можуть бути наслідком спроб звільнити скелет від м'яких тканин. З іншого боку їх розташування ззовні над коліном може бути свідченням відділення гомілки або ж занадто агресивної спроби звільнити тіло від зайвого одягу або чогось, що заважало його транспортуванню. Тут ми, нажаль, обмежені в інтерпретації.

Плече. В області дельтоподібної горбистості лівої плечової кістки латерально виявлені паралельні поверхневі подряпини шириною до 0,5 мм, розташовані близько одна до одної, поперечно. Розміри ділянки подряпин — близько 3 см по довгій осі. Дно подряпин гладке, вони мають U-подібну форму у перерізі. Ерозивні дефекти, спричинені коренями рослин перекривають подряпини у декількох місцях. Колір поверхні подряпин не відрізняється від кольору самої кістки. Вказані ознаки свідчать про перимортальне або давнє посмертне походження. Розташування дефектів не є характер-

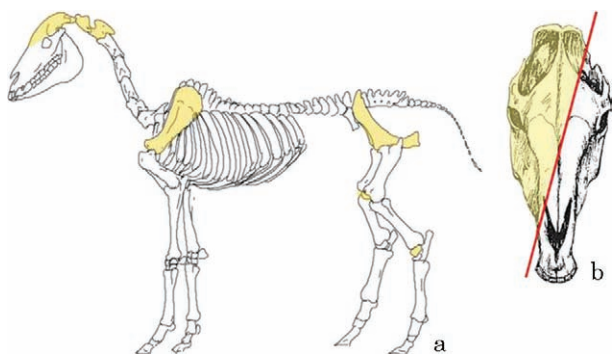


Рис. 11. Збереженість решток коня з поховання: а — схема представленості кісток скелету; б — схема збереженості кісток голови

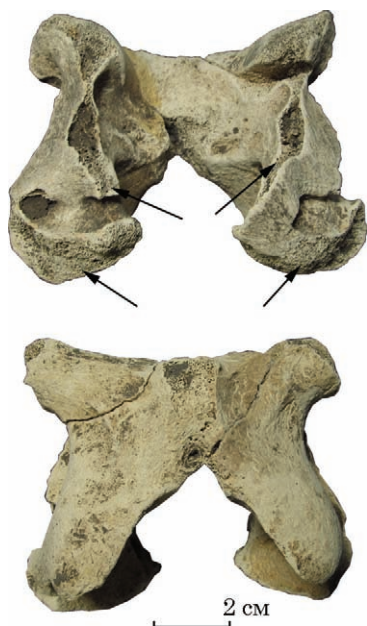

Рис. 12. Шийний хребець коня (атлант); стрілками позначено зруйновані рублячими ударами частини кістки

ним для активності гризунів. Зазвичай сліди їх зубів розташовані на гребнях та загалом на піднятих місцях кісток. Однак сліди, знайдені на плечовій кістці не можна напряму співвіднести і з будь-якими ріжучими знаряддями (лезо ножа), оскільки сліди від таких порізів зазвичай мають V-подібну форму дна та асиметричні краї (Bello, Soligo 2008). Так само, як і у випадку стегнової кістки, можна обережно припустити, що ці сліди пов'язані з очисткою тіла від зайвих тканин. Хоча мені більш ймовірною видається ґрунтова абразія, або ж такі сліди зубів гризунів.

Надзвичайний інтерес викликає те що над місцем відсутньої голови небіжчика було покладено розрубану голову коня. Слід підкреслити, що череп тварини не лежав безпосередньо біля шийних хребців людини. Його виявлено на 20—25 см вище від можливого положення людської голови.

Археозоологічний аналіз кісток коня. У похованні виявлено 76 фрагментів черепа

Таблиця 2. Розміри черепа та хребців коня з поховання 2, кургану 1

Ознака	Величина, мм
Висота потиличної кістки	99,5
Ширина потиличних виростків	79,0
Ширина потиличного отвору	37,0
Висота потиличного отвору	35,5
Довжина зубного ряду	180,0
Альвеоларна довжина P ² —P ⁴	101,0
Альвеоларна довжина M ² —M ⁴	81,5
Висота атланта	80,0
Довжина вентральної дуги атланта	52,0
Ширина вентральної дуги атланта	47,0

коня, які репрезентують кістки його правої та задньої частини, фрагмент епістрофея та атланта. Також наявні фрагменти правої та лівої тазових кісток, правого та лівого надколінка та одна суглобова (зап'ястна) кістка (рис. 11: а).

Вік коня за станом зубів становив приблизно 10—12 років (Клевезаль 2007, с. 69). Вимірювання кісток (табл. 2) здійснювалося відповідно до існуючої методики (Duerst 1930). На жаль проінтерпретувати ці виміри досить складно за відсутності репрезентативної порівняльної бази.

На обох хребцях зокрема, майже на всіх площинах атланту присутні сліди від сокири. Від епістрофея зберігся тільки відрубаний вінцевий відросток. Це дозволяє припустити, що голову коню відрубали в площині між атлантом та епістрофеєм. Інших дефектів атланта зазнав, очевидно при подальшому відділенні голови (рис. 12).

Ліва та передня частина черепа, як і нижня щелепа не збереглися, або не виявлені. Відсутні також різці, ікла, премоляри та моляри лівої частини черепа, що виключає втрату відсутніх елементів черепа при відборі матеріалу. Ми припускаємо, що кістки розкололися по тріщинах, й зазнали сильної фрагментації під час навмисного удару, яким голову коня було розділено за діагоналлю (рис. 11: b).

Збережені кістки не відносяться до м'ясних частин тіла. Крім того, на надколінках та обох тазових кістках, явних ознак розчленування не виявлено. Тому навряд чи рештки коня були жертвовною їжею.

Висновки. На перший погляд череп тварини над «безголовим» небіжчиком вказує на заміщення відрубаної людської голови головою тварини.

На території Північного Причорномор'я відомі поховання, у яких голова людини замінена головою барана. Такі поховання інтерпретовані як поховання на честь культу Фарна. Це, наприклад, непограбоване поховання 145 Світловодського могильника. Могила мала виг-

ляд простої прямокутної ями із трохи закругленими кутами розмірами 1,0 × 1,9 м, глибиною 1,9—2,0 м. Кістяк похованої дорослої людини був розташований витягнуто на спині, головою на схід. На місці людського черепа лежав череп тварини, ймовірно, молодого козла (?), який мав короткі ріжки. Він був тісно підігнаний до шийних хребців кістяка людини, тобто фактично заміщує череп похованого (Козир 2014, с. 62, 63, мал. 1: 2, 3). Це поховання відносять до IV ст. до н. е. Аналізуючи подібні нетипові поховання, С. А. Скорий об'єднав їх в одну групу культових ритуальних поховань скіфського часу V—IV ст. до н. е. На думку дослідника, три ознаки об'єднують всі ці поховання: 1) заміщення людської голови похованих головою барана (безперечно, основна ознака); 2) належність усіх похованих (судячи з антропологічних визначень та інвентаря) чоловікам; 3) східна орієнтація небіжчиків. Саме перша ознака, що об'єднує ці поховання — яскраве матеріальне підтвердження існування культу Фарна в скіфському суспільстві (Скорий 2015, с. 386).

Однак між цими випадками та похованням у Кусторівці є дві суттєві відмінності: розрубана голова коня замість цілої голови барана або козла, та локалізація голови тварини, яку було покладено над тілом (або на тілі) людини, в проекції голови, а не тісно підігнаним до шийних хребців. 20 см ґрунту між рівнем тіла та головою тварини могли утворитися внаслідок проникнення могильної землі у простір, що утворювався під час розкладання останків тварини. Те, що голова коня не впала на дно могили, може бути пояснене двома причинами. По-перше, голова людини була заміщена чимось на кшталт органічної «подушки» або імітації голови. По-друге, тіло могло бути накрите досить твердим настилом, який не зруйнувався до моменту заміщення пустоти, що утворилась в процесі діагенезу. Обидві причини залишаються лише гіпотетичними, оскільки жодних слідів органіки чи настилу під рештками голови коня не зафіксовано.

Кінські поховання, на думку В. С. Сініки, можуть бути розділені на три групи: анатомічно цілі, поховання черепа і кінцівок (поховання черепа і кінцівок з імітацією анатомічного порядку), поховання окремих черепів. Череп, лопатки і кістки ніг коня з поховання 29/2 групи Гайманової Могили, виявлені над могильною ямою, інтерпретуються авторами публікації як «залишки жертвоприношення». На думку В. С. Сініки, це були рештки опудала коня, яке поклали поверх ями після її засипки (Синика 2011, с. 119—123). Також і В. Я. Ольховський розглядає подібні рештки як опудало (Ольховський 1991, с. 117).

В. С. Сініка зазначає, що практика поховання кінських черепів, в деяких випадках з предметами вузди (вудила, псалії тощо), також відома в скіфських похованнях Центрально-

го і Північного Кавказу і пов'язана з обрядом жертвопринесення коней. Обряд покладання коня або предметів вуздки до поховання символізував спуск у світ мертвих і подальше повернення у світ живих. Кінська зброя поряд із черепом також могла використовуватись для «запрягання» і «сідлання» похованих коней (Синика 2011, с. 119—123).

Відсічена голова коня, на думку деяких дослідників, пов'язана з деякими апотропейними функціями, вірою в те, що вона володіє могутньою силою, що оберігає покійника від злих духів і грабіжників (Андрух, Секерська 1999, с. 115). Рештки занузданого коня з відсіченою головою виявлені у центральній могилі Великого Рижанівського кургана; подібний випадок відомий і в кургані 4 могильника Мамай-Гора в Нижньому Подніпров'ї (Скорий, Хохоровски 2018, с. 116—117).

Чи виконувалися у кусторівському похованні подібні обряди, сказати важко, однак не виключено, що маніпуляції з конем певним чином пов'язані з долею людини, похованої у кургані.

На момент поховання у чоловіка голова частково або повністю була відділена від тіла. Для підготовки тіла до транспортування або поховання гострим металічним знаряддям (звичайний або ритуальний ніж?) були очищені від зайвих тканин область шиї, коліна, та, можливо, плеча. Голови в похованні не виявлено, отже, вона могла бути втрачена в процесі битви або використана з певною ритуальною метою.

На території Північного Причорномор'я за доби раннього заліза ритуальну або випадкову (в процесі битви) декапітацію досі можна було простежити за знахідками ізольованих черепів, на деяких з яких виявлені сліди зрубів та зрізів. Такі черепи переважно знайдені на зольниках та жертovníках скіфського часу (Козак, Шульц 2006; 2019), також і в супроводі кінських черепів (Козак 2004). Однак лише одне поховання тіла без голови цього періоду досліджене антропологічно — поховання дитини 5,5—6,5 років з могильника скіфського часу Аймирлиг у Південному Сибіру (Murphy 2003, р. 70, 74). Як і в нашому випадку, на 3 та 4 шийних хребцях були виявлені надрізи. Однак, на думку Е. Мерфі, вони свідчать про перерізування горла та наступне відрубання голови дитини в процесі певного ритуалу. Процес міг бути протилежним тому, що спостерігається у Кусторівці. На жаль, не вдалося знайти докладного опису змін на хребцях, і для порівняння доступна лише інтерпретація.

На нашу думку, враховуючи всі характерні і нетипові для ослілого населення риси поховального обряду, небіжчик належав до воїнів-вершників кочової верстви тогочасного суспільства. Про це свідчить й будова тіла — значний розвиток мускулатури і відносно високий зріст чоловіка. Для нього характерними були спе-

цифічні ознаки на скелеті, які знайдені у професійних вершників та лучників. Тренуючись з дитинства, чоловік готувався до своєї професії, очевидно, переживаючи негаразди, пов'язані з кочовим способом життя (голод, хвороби, пов'язані з різкою зміною середовища тощо). Загинув він у віці 20—25 років, припустимо, в бою, можливо, разом зі своїм конем, з яким і був похований, судячи з доволі скрупульозного процесу підготовки тіла до поховання.

Саме на час, яким датоване поховання (рубіж V—IV ст. до н. е.) припадає «північно-причорноморська» хвиля скіфської навали на лісостепові простори. Кочовики прагнули розширити свої пасовищні угіддя, захоплюючи лісостепові території, зручні для випасу худоби (Скорый 2003, с. 83—84).

ЛІТЕРАТУРА

Алексеев, В. П. 1966. *Остеометрия. Методика антропологических исследований*. Москва: Наука.

Андрух, С. І., Секерська, О. П. 1999. Нові археологічні матеріали зі скіфських поховань. *Археологія*, 3, с. 112-118.

Бужилова, А. П. 1998. Палеопатология в биоархеологических реконструкциях: Программа фиксации индикаторов механического стресса, связанного с верховой ездой. В: Алексеева, Т. И. (ред.). *Историческая экология человека. Методика биологических исследований*. Москва: РАН, с. 169-173.

Бужилова, А. П. 2010. К вопросу о традициях верховой езды (анализ антропологических источников). В: Кузнецов, П. Ф. (ред.). *Кони, колесницы и колесничие степей Евразии*. Екатеринбург; Самара; Донецк, с. 117-126.

Голубева, І. В. 2014. Охоронні дослідження курганів скіфського часу біля с. Кусторівка Краснокутського р-ну. *Археологічні дослідження в Україні 2013 р.*, с. 246-247.

Гречко, Д. С. 2010. *Населення скіфського часу на Сіверському Дінці*. Київ: ІА НАН України.

Гречко, Д. С. 2021. *Етнокультурна історія населення Дніпровського лісостепоного Лівобережжя скіфського часу*. Автореферат д. і. н. ІА НАН України. Київ.

Клевезаль, Г. А. 2007. *Принципы и методы определения возраста млекопитающих*. Москва: КМК.

Козак, А. Д. 2004. К вопросу о человеческих жертвоприношениях в зольнике раннескифского времени Бельского городища. *Опус: междисциплинарные исследования в археологии*, 3, с. 112-121.

Козак, О. Д. 2008. До питання про дослідження погромів та полів битв в антропології. Методика та програма вивчення антропологічного матеріалу з загиблих давньоруських градів. В: Моця, О. П. (ред.). *Стародавній Іскоростень і слов'янські гради*. 1. Коростень: ІА НАН України, с. 226-236.

Козак, О. Д. 2010. *Кияни княжої доби. Біоархеологічні студії*. Київ: Академперіодика.

Козак, О., Шульц, М. 2006. Людські жертвоприношення у зольниках Більського городища. В: Черненко, Є. В. (ред.). *Більське городище та його округ (до 100-річчя початку польових досліджень)*. Київ: Шлях, с. 77-100.

Козак, О., Окатенко, В. 2018. Скіфські жіночі поховання зі зброєю на Харківщині. Травми, захворювання та поховальний обряд. В: *Ольвійський форум:*

Пам'яті В. В. Крапівіної (до 150-річчя дослідження Ольвії), 4—6 травня 2018 р. Миколаїв: Лукомор'є, с. 114-116.

Козак, Л. Д., Шульц, М. 2019. Людські жертвоприношення на зольниках в урочищі Царина. В: Скорый, С. А., Білозор, В. П., Супруненко, О. Б., Кулатова, І. М. *Селища скіфського часу в системі Великого укріплення Більського городища*. Київ: Майдан, с. 280-294.

Козир, І. А. 2014. Ритуальне поховання 145 з ґрунтового могильника поблизу м. Світловодськ Кіровоградської області. *Феномен Більського городища 2014*, с. 61-64.

Круц, С. И. 2017. *Скифы степей Украины по антропологическим данным*. Курганы Украины, 5. Киев; Берлин: О. Филук.

Мамонова, Н. Н. 1986. Опыт применения таблиц В. В. Бунака при разработке остеометрических материалов. В: Алексеев, В. П., Зубов, А. А. (ред.). *Проблемы эволюционной морфологии человека и его рас*. Москва: Наука, с. 21-35.

Могилов, О. Д. 2008. *Спорядження коня скіфської доби у Лісостепу Східної Європи*. Київ; Кам'янець-Подільський.

Ольховский, В. С. 1991. *Погребально-поминальная обрядность населения Степной Скифии (VII—III вв. до н. э.)*. Москва: Наука.

Пашкова, В. И., Резников, Б. Д. 1978. *Судебно-медицинское отождествление личности по костным останкам*. Саратов: СГУ.

Полін, С. В. 1987. Хронологія раньоскіфських пам'яток. *Археологія*, 59, с. 17-36.

Синика, В. С. 2011. К вопросу о семантике конских погребений на скифском могильнике III—II вв. до н. э. у с. Глинное на левобережье Нижнего Днестра. *Археологія і давня історія України*, 5, с. 119-124.

Скорый, С. А. 1997. *Стеблїв: скифський могильник в Поросье*. Киев: ІА НАН України.

Скорый, С. А. 2003. *Скифы в Днепровской Правобережной Лесостепи (проблема выделения иранского этнокультурного элемента)*. Киев: ІА НАН України.

Скорый, С. А. 2015. Об одной группе культовых погребений Скифии. *Труды Государственного Эрмитажа*, 77: Археология без границ: коллекции, проблемы, исследования, гипотезы, с. 382-388.

Скорый, С. А., Хохоровски, Я. 2018. *Большой Рыжановский курган*. Киев: О. Филук.

Ушкова, Ю. В. 2020. До питання про ознаки вершництва на антропологічному матеріалі. В: Потехіна, І. Д. (ред.). *Від трипілля до козаччини*. Історична антропологія та біоархеологія України, II. Київ: ІА НАН України, с. 140-153.

Фіалко, О. Є. 2019. Поховання амазонок Лісостепоного Придніпров'я. *Археологія і давня історія України*, 4 (33), с. 80-96.

Bello, S. M., Soligo, C. 2008. A New Method for the Quantitative Analysis of Cutmark Micromorphology. *Journal of Archaeological Science*, 35, p. 1543-1552.

Berthon, W., Tihanyi, B., Kis, L., Révész, L., Coqueugnot, H., Dutour, O., Pálfi, G. 2019. Horse Riding and the Shape of the Acetabulum: Insights from the Bioarchaeological Analysis of Early Hungarian Mounted Archers (10th century). *International Journal of Osteoarchaeology*, 29, 1, p. 117-126.

Breitinger, E. 1938. Zur Berechnung der Körperhöhe aus den langen Gliedmaßenknochen. *Anthropologischer Anzeiger*, 14, S. 249-274.

Brooks, S. T., Suchey, L. M. 1990. Skeletal Age Determination Based on the Os Pubis: A Comparison of

- the Acsádi-Nemeskéri and Suchey-Brooks Methods. *Human Evolution*, 5, p. 227-238.
- Brůžek, J., Santos, F., Dutailly, B., Murail, P., Cunha, E. 2017. Validation and Reliability of the Sex Estimation of the Human Os Coxae Using Freely Available DSP2 Software for Bioarchaeology and Forensic. *American Journal of Physical Anthropology*, 164, 2, p. 440-449. doi: <https://doi.org/10.1002/ajpa.23282>
- Buikstra, J. E., Ubelaker, D. H. (eds.). 1994. *Standards for Data Collection from Human Skeletal Remains*. Arkansas Archeological Report Research Series, 44. Fayetteville.
- Duerst, U. 1930. Vergleichende Untersuchungsmethoden am Skelett bei Säuger. *Handbuch der Biologischen Arbeitsmethoden*, 7, S. 125-530.
- Dutour, O. 1986. Enthesopathies (Lesions of Muscular Insertions) as Indicators of the Activities of Neolithic Saharan Populations. *American Journal of Physical Anthropology*, 71, p. 221-224.
- Harris, U. A. 1931. Lines of Arrested Growth in the Long Bones in Childhood. The Correlation of Histological and Radiological Appearances in Clinical and Experimental Condition. *British Journal of Radiology*, 6, p. 561-588.
- Knüsel, K. 2007 Activity-related Skeletal Change. In: Fiorato, V., Boylston, A., Knüsel, Ch. *Blood Red Roses: The Archaeology of a Mass Grave from the Battle of Towton AD 1461*. 2nd edition. Oxford: Oxbow books, p. 103-118.
- Labott, J. R., Aibinder, W. R., Dines, J. S., Camp, Ch. L. 2018. Understanding the Medial Ulnar Collateral Ligament of the Elbow: Review of Native Ligament Anatomy and Function. *World Journal of Orthopedics*, 9, 6, p. 78-84. doi: 10.5312/wjo.v9.i6.78
- Lovejoy, C. O., Meindl, R. S., Pryzbeck, T. R., Mensforth, R. P. 1985. Chronological Metamorphosis of the Auricular Surface of the Illium: A New Method for the Determination of Adult Skeletal Age of Death. *American Journal of Physical Anthropology*, 68, p. 15-28.
- Mann, D. L., Littke, N. 1989. Shoulder Injuries in Archery. *Canadian Journal of Sport Science*, 14, 2, p. 85-92.
- Marsick, J. 2005: Archer's Elbow. *Archery Focus*, 9, 1, p. 16-17.
- Martin, R, Saller, K., 1957. *Lehrbuch der Anthropologie*. Stuttgart: G. Fischer.
- Neer, C. S. 1983. Impingement Lesions. *Clinical Orthopaedics and Related Research*, 173, p. 70-77. doi:10.1097/00003086-198303000-00010.
- Olsen, S. L., Shipman, P. 1994. Cut-Marks and Perimortem Treatment of Skeletal Remains on the Northern Plains. In: Owsley, D. W., Jantz, R. L. (eds.). *Skeletal Biology in the Great Plains: Migration, Warfare, Health, and Subsistence*. Washington: Smithsonian Institution, p. 377-387.
- Pearson, K. 1899. Mathematical Contributions to the Theory of Evolution. On the Reconstruction of the Stature of Prehistoric Races. *Philosophical Transactions of the Royal Society London*, 192, p. 169-244.
- Schmorl, G., Junghanns, H. 1968. *Die gesunde und die kranke Wirbelsäule in Röntgenbild und Klinik*. 5te Auflage. Stuttgart: G. Thieme.
- Schultz, M. 1988. Paläopathologische Diagnostik. In: Knußmann, R. (ed.). *Anthropologie: Handbuch der vergleichenden Biologie des Menschen*. 1: Wesen und Methoden der Anthropologie. Stuttgart, S. 480-496.
- Shinohara, H., Urabe, Y. 2018. Analysis of Muscular Activity in Archery: a Comparison of Skill Level. *The Journal of Sports Medicine and Physical Fitness*, 58, 12, p. 1752-1758. doi:10.23736/s0022-4707.17.07826-4
- Stirland, A. 2005. *The men of the Mary Rose: Raising the dead*. Stroud: Sutton.
- Stirland, A. J., Waldron, T. 1997. Evidence for Activity Related Markers in the Vertebrae of the Crew of the Mary Rose. *Journal of Archaeological Science*, 24, p. 329-335.
- Thomas, A. 2014. Bioarchaeology of the middle Neolithic: Evidence for archery among early European farmers. *American Journal of Physical Anthropology*, 154, 2, p. 279-290.
- Thomas, D. H., 1978. Arrowheads and Atlatl Darts: How the Stones Got the Shaft. *American antiquity*, 43, p. 461-472.
- Tihanyi, B., Bereczki, Z., Molnár, E., Berthon, W., Révész, L., Dutour, O., Pálfi, G. 2015. Investigation of Hungarian Conquest Period (10th c. AD) Archery on the Basis of Activity-induced Stress Markers on the Skeleton — Preliminary Results. *Acta Biologica Szegedien-sis*, 59, 1, p. 65-77.
- Tihanyi, B., Révész, L., Tihanyi, T., Nepper, I., Molnár, E., Kis, L., Paja, L., Pálfi, G. 2016. The Hungarian Conquest period archery and activity-induced stress markers — a case study from the Sárrétudvari-Hízyföld 10th century AD cemetery. In: Gál, S. (ed.). *The Talking Dead. New results of the Central and Eastern European Osteoarchaeology. Proceedings of the First Conference of the Török Aurél Anthropological Association from Târgu-Mureş: 13—15 November 2015*. Cluj-Napoca: Mega, p. 117-127.
- Tihanyi, B., Spekker, O., Berthon, W., Kis, L., Bereczki, Z., Molnár, E., Dutour, O., Révész, L., Pálfi, G. 2018. Sports medicine and sports traumatology aspects of archery. Anatomical data for the better understanding of the archery-related skeletal changes. In: Gál, S. (ed.). *The Talking Dead 2. Past and Present of Biological Anthropology. The Heritage of Török Aurél's Űuvre. New results from ancient tuberculosis and leprosy research. Proceedings of the Second International Conference of the Török Aurél Anthropological Association from Târgu-Mureş: 13—15 October 2017*. Cluj-Napoca: Mega, p. 123-136.
- Tihanyi, B., Berthon, W., Kis, L., Váradi, O. A., Dutour, O., Révész, L., Pálfi, G. 2020. «Brothers in arms»: Activity-related skeletal changes observed on the humerus of individuals buried with and without weapons from the 10th century CE Carpathian Basin. *International Journal of Osteoarchaeology*, 30, 6, p. 798-810.
- Trotter, M., Gleser, G. C. 1958. A re-evaluation of estimation of stature based on measurements of stature taken during life and of long bones after death. *American Journal of Physical Anthropology*, 16, 1, p. 79-123. doi:10.1002/ajpa.1330160106
- Turner, Ch. G., Turner, J. 1999. *Man Corn: Cannibalism and Violence in the Prehistoric American Southwest*. Utah: University of Utah.
- Ubelaker, D. H. 1978. *Human Skeletal Remains: Excavation, Analysis, Interpretation*. Chicago: Aldine.
- Villotte, S., Castex, D., Couallier, V., Dutour, O., Knüsel, Ch., Henry-Gambier, D. 2010. Enthesopathies as Occupational Stress Markers: Evidence From the Upper Limb. *American Journal of Physical Anthropology*, 142, p. 224-234.
- Villotte, S., Churchill, S. E., Dutour, O., Henry-Gambier, D. 2010. Subsistence activities and the sexual division of labor in the European Upper Paleolithic and Mesolithic: evidence from upper limb enthesopathies. *Journal of Human Evolution*, 59, 1, p. 35-43. doi: 10.1016/j.jhevol.2010.02.001
- Wells, C. New Approach to Palaeopathology: Harris's Lines. In: Brothwell, D. R., Sandison, A. T. (eds.). *Diseases in Antiquity: A Survey of the Diseases, Injuries and Surgery of Early Populations*. Springfield: Charles C. Thomas, p. 390-404.

REFERENCES

- Alekseev, V. P. 1966. *Osteometriia. Metodika antropologicheskikh issledovaniï*. Moskva: Nauka.
- Andrukh, S. I., Sekerska, O. P. 1999. Novi arkeozoolohichni materialy z skifskyykh pokhovan. *Arkheolohiia*, 3, s. 112-118.
- Buzhilova, A. P. 1998. Paleopatologiia v bioarkheologicheskikh rekonstruktsiïakh: Programma fiksatsii indikatorov mekhanicheskogo stressa, sviazannogo s verkhovoi ezdoi. In: Alekseeva, T. I. (ed.). *Istoričeskaïa ekologiia cheloveka. Metodika biologicheskikh issledovaniï*. Moskva: RAN, s. 169-173.
- Buzhilova, A. P. 2010. K voprosu o traditsiïakh verkhovoi ezdy (analiz antropologicheskikh istochnikov). In: Kuznetsov, P. F. (ed.). *Koni, kolesnitsy i kolesnichie stepei Evrazii*. Ekaterinburg; Samara; Donetsk, s. 117-126.
- Holubieva, I. V. 2014. Okhoronni doslidzhennia kurhaniv skifskoho chasu bilia s. Kustorivka Krasnokut'skoho r-nu. *Arkheolohichni doslidzhennia v Ukraini 2013 r.*, s. 246-247.
- Hrechko, D. S. 2010. *Naseleñnia skifskoho chasu na Siverskomu Dintsi*. Kyiv: IA NAN Ukrainy.
- Hrechko, D. S. 2021. *Etnokulturna istoriia naseleñnia Dniprovskoho lisostepovoho Livoberezhzhia skifskoho chasu*. Avtoreferat d. i. n. IA NAN Ukrainy. Kyiv.
- Klevezal, G. A. 2007. *Printsipy i metody opredeleniia vozrasta mlekopitaiushchikh*. Moskva: KMK.
- Kozak, A. D. 2004. K voprosu o chelovecheskikh zhertvoprinosheniïakh v zolnike ranneskifskogo vremeni Belskogo gorodishcha. *Opus: mezhdistsiplinarnye issledovaniia v arkheologii*, 3, s. 112-121.
- Kozak, O. D. 2008. Do pytannia pro doslidzhennia pohromiv ta poliv bytv v antropolohii. Metodyka ta prohrama vyvcheniia antropolohichnoho materialu z zahybykh davnoruskyykh hradiv. In: Motsia, O. P. (ed.). *Starodavniï Iskorosten i slovianski hrady*. 1. Korosten: IA NAN Ukrainy, s. 226-236.
- Kozak, O. D. 2010. *Kyiany kniazhoï doby. Bioarkheolohichni studii*. Kyiv: Akademiïperiodyka.
- Kozak, O., Shults, M. 2006. Liudski zhertvoprinosheniia u zolnykakh Bil'skoho horodyshcha. In: Chernenko, Ye. V. (ed.). *Bil'ske horodyshche ta yoho okruha (do 100-richchia pochatku polovykh doslidzhen)*. Kyiv: Shliakh, s. 77-100.
- Kozak, O., Okatenko, V. 2018. Skifski zhinochi pokhovannia zi zbroieiu na Kharkivshchyni. Travmy, zakhvoriuvannia ta pokhovalnyi obriad. In: *Olviiskyi forum: Pamiati V. V. Krapivinoi (do 150-richchia doslidzhennia Olvii)*, 4–6 travnia 2018 r. Mykolaiv: Lukomorie, s. 114-116.
- Kozak, L. D., Shults, M. 2019. Liudski zhertvoprinosheniia na zolnykakh v urochyskhi Tsaryna. In: Skoryi, S. A., Bilozor, V. P., Suprunenko, O. B., Kulatova, I. M. *Selyshcha skifskoho chasu v systemi Velykoho ukriplennia Bil'skoho horodyshcha*. Kyiv: Maidan, s. 280-294.
- Kozyr, I. A. 2014. Rytualne pokhovannia 145 z gruntovoho mohylnyka poblyzu m. Svitlovodsk Kirovohrads'koi oblasti. *Fenomen Bil'skoho horodyshcha 2014*, s. 61-64.
- Kruts, S. I. 2017. *Skify stepei Ukrainy po antropologicheskim dannym*. Kurgany Ukrainy, 5. Kiev; Berlin: O. Filiuk.
- Mamonova, N. N. 1986. Opyt primeneniia tablits V. V. Bunaka pri razrabotke osteometricheskikh materialov. In: Alekseev, V. P., Zubov, A. A. (ed.). *Problemy evoliutsionnoi morfologii cheloveka i ego ras*. Moskva: Nauka, s. 21-35.
- Mohylov, O. D. 2008. *Sporiadzhennia konia skifskoi doby u Lisostepu Skhidnoi Yevropy*. Kyiv; Kamianets-Podil'skiy.
- Olkhovskii, V. S. 1991. *Pogrebalno-pominalnaïa obriadnost naseleñnia Stepnoi Skifiï (VII–III vv. do n. e.)*. Moskva: Nauka.
- Pashkova, V. I., Reznikov, B. D. 1978. *Sudebno-meditsinskie otozhdestvlenie lichnosti po kostnym ostankam*. Saratov: SGU.
- Polin, S. V. 1987. Khronolohiia ranoskifskyykh pamiatok. *Arkheolohiia*, 59, c. 17-36.
- Sinika, V. S. 2011. K voprosu o semantike konskikh pogrebenii na skifskom mogilnike III–II vv. do n. e. u s. Glinnoe na levoborezhe Nizhnego Dnestra. *Arkheolohiia i davnia istoriia Ukrainy*, 5, s. 119-124.
- Skoryi, S. A. 1997. *Steblev: skifskii mogilnik v Porose*. Kiev: IA NAN Ukrainy.
- Skoryi, S. A. 2003. *Skify v Dneprovskoi Pravoberezhnoi Lesostepi (problema vydeleniia iranskogo etnokulturnogo elementa)*. Kiev: IA NAN Ukrainy.
- Skoryi, S. A. 2015. Ob odnoi gruppe kultovykh pogrebenii Skifiï. *Trudy Gosudarstvennogo Ermitazha*, 77: Arkheologiia bez granits: kolleksiï, problemy, issledovaniia, gipotezy, s. 382-388.
- Skoryi, S. A., Khokhorovski, Ia. 2018. *Bolshoi Ryzhanovskii kurgan*. Kiev: O. Filiuk.
- Ushkova, Yu. V. 2020. Do pytannia pro oznaky vershnyts'tva na antropolohichnomu materialu. In: Potiekhina, I. D. (ed.). *Vid trypillia do kozachchyny*. Istorychna antropolohiia ta bioarkheolohiia Ukrainy, II. Kyiv: IA NAN Ukrainy, s. 140-153.
- Fialko, O. Ye. 2019. Pokhovannia amazonok Lisostepovoho Prydniprovia. *Arkheolohiia i davnia istoriia Ukrainy*, 4 (33), s. 80-96.
- Bello, S. M., Soligo, C. 2008. A New Method for the Quantitative Analysis of Cutmark Micromorphology. *Journal of Archaeological Science*, 35, p. 1543-1552.
- Berthon, W., Tihanyi, B., Kis, L., Révész, L., Coqueugnot, H., Dutour, O., Pálfi, G. 2019. Horse Riding and the Shape of the Acetabulum: Insights from the Bioarchaeological Analysis of Early Hungarian Mounted Archers (10th century). *International Journal of Osteoarchaeology*, 29, 1, p. 117-126.
- Breitinger, E. 1938. Zur Berechnung der Körperhöhe aus den langen Gliedmaßenknochen. *Anthropologischer Anzeiger*, 14, S. 249-274.
- Brooks, S. T., Suchey, L. M. 1990. Skeletal Age Determination Based on the Os Pubis: A Comparison of the Acsádi-Nemeskéri and Suchey-Brooks Methods. *Human Evolution*, 5, p. 227-238.
- Brůžek, J., Santos, F., Dutailly, B., Murail, P., Cunha, E. 2017. Validation and Reliability of the Sex Estimation of the Human Os Coxae Using Freely Available DSP2 Software for Bioarchaeology and Forensic. *American Journal of Physical Anthropology*, 164, 2, p. 440-449. doi: <https://doi.org/10.1002/ajpa.23282>
- Buikstra, J. E., Ubelaker, D. H. (eds.). 1994. *Standards for Data Collection from Human Skeletal Remains*. Arkansas Archaeological Report Research Series, 44. Fayetteville.
- Duerst, U. 1930. Verleichende Untersuchungsmethoden am Skelett bei Säuger. *Handbuch der Biologischen Arbeitsmethoden*, 7, S. 125-530.
- Dutour, O. 1986. Enthesopathies (Lesions of Muscular Insertions) as Indicators of the Activities of Neolithic Saharan Populations. *American Journal of Physical Anthropology*, 71, p. 221-224.
- Harris, U. A. 1931. Lines of Arrested Growth in the Long Bones in Childhood. The Corellation of Histological and Radiological Appearances in Clinical and Experimental Condition. *British Journal of Radiology*, 6, p. 561-588.
- Knüsel, K. 2007. Activity-related Skeletal Change. In: Fiorato, V., Boylston, A., Knüsel, Ch. *Blood Red Roses: The Archaeology of a Mass Grave from the Battle of Towton AD 1461*. 2nd edition. Oxford: Oxbow books, p. 103-118.
- Labott, J. R., Aibinder, W. R., Dines, J. S., Camp, Ch. L. 2018. Understanding the Medial Ulnar Collateral Ligament of the Elbow: Review of Native Ligament Anatomy and Function. *World Journal of Orthopedics*, 9, 6, p. 78-84. doi: 10.5312/wjo.v9.i6.78
- Lovejoy, C. O., Meindl, R. S., Pryzbeck, T. R., Mensforth, R. P. 1985. Chronological Metamorphosis of the Auricular Surface of the Illium: A New Method for the Determination of Adult Skeletal Age of Death. *American Journal of Physical Anthropology*, 68, p. 15-28.
- Mann, D. L., Littke, N. 1989. Shoulder Injuries in Archery. *Canadian Journal of Sport Science*, 14, 2, p. 85-92.
- Marsick, J. 2005. Archer's Elbow. *Archery Focus*, 9, 1, p. 16-17.
- Martin, R., Saller, K., 1957. *Lehrbuch der Anthropologie*. Stuttgart: G. Fischer.
- Neer, C. S. 1983. Impingement Lesions. *Clinical Orthopaedics and Related Research*, 173, p. 70-77. doi:10.1097/00003086-198303000-00010.
- Olsen, S. L., Shipman, P. 1994. Cut-Marks and Perimortem Treatment of Skeletal Remains on the Northern Plains. In: Owsley, D. W., Jantz, R. L. (eds.). *Skeletal Biology in the Great Plains: Migration, Warfare, Health, and Subsistence*. Washington: Smithsonian Institution, p. 377-387.
- Pearson, K. 1899. Mathematical Contributions to the Theory of Evolution. On the Reconstruction of the Stature of

Prehistoric Races. *Philosophical Transactions of the Royal Society London*, 192, p. 169-244.

Schmorl, G., Junghanns, H. 1968. *Die gesunde und die kranke Wirbelsäule in Röntgenbild und Klinik*. 5te Auflage. Stuttgart: G. Thieme.

Schultz, M. 1988. Paläopathologische Diagnostik. In: Knußmann, R. (ed.). *Anthropologie: Handbuch der vergleichenden Biologie des Menschen*. 1: Wesen und Methoden der Anthropologie. Stuttgart, S. 480-496.

Shinohara, H., Urabe, Y. 2018. Analysis of Muscular Activity in Archery: a Comparison of Skill Level. *The Journal of Sports Medicine and Physical Fitness*, 58, 12, p. 1752-1758. doi:10.23736/s0022-4707.17.07826-4

Stirland, A. 2005. *The men of the Mary Rose: Raising the dead*. Stroud: Sutton.

Stirland, A. J., Waldron, T. 1997. Evidence for Activity Related Markers in the Vertebrae of the Crew of the Mary Rose. *Journal of Archaeological Science*, 24, p. 329-335.

Thomas, A. 2014. Bioarchaeology of the middle Neolithic: Evidence for archery among early European farmers. *American Journal of Physical Anthropology*, 154, 2, p. 279-290.

Thomas, D. H., 1978. Arrowheads and Atlatl Darts: How the Stones Got the Shaft. *American antiquity*, 43, p. 461-472.

Tihanyi, B., Bereczki, Z., Molnár, E., Berthon, W., Révész, L., Dutour, O., Pálfi, G. 2015. Investigation of Hungarian Conquest Period (10th c. AD) Archery on the Basis of Activity-induced Stress Markers on the Skeleton — Preliminary Results. *Acta Biologica Szegediensis*, 59, 1, p. 65-77.

Tihanyi, B., Révész, L., Tihanyi, T., Nepper, I., Molnár, E., Kis, L., Paja, L., Pálfi, G. 2016. The Hungarian Conquest period archery and activity-induced stress markers — a case study from the Sárrétudvari-Ннзуфлд 10th century AD cemetery. In: Gál, S. (ed.). *The Talking Dead. New results of the Central and Eastern European Osteoarchaeology. Proceedings of the First Conference of the Török Aurél Anthropological Association from Târgu-Mureş: 13—15 November 2015*. Cluj-Napoca: Mega, p. 117-127.

Tihanyi, B., Spekker, O., Berthon, W., Kis, L., Bereczki, Z., Molnár, E., Dutour, O., Révész, L., Pálfi, G. 2018. Sports medicine and sports traumatology aspects of archery. Anatomical data for the better understanding of the archery-related skeletal changes. In: Gál, S. (ed.). *The Talking Dead 2. Past and Present of Biological Anthropology. The Heritage of Török Aurél's Húvre. New results from ancient tuberculosis and leprosy research. Proceedings of the Second International Conference of the Török Aurél Anthropological Association from Târgu-Mureş: 13—15 October 2017*. Cluj-Napoca: Mega, p. 123-136.

Tihanyi, B., Berthon, W., Kis, L., Várad, O. A., Dutour, O., Révész, L., Pálfi, G. 2020. «Brothers in arms»: Activity-related skeletal changes observed on the humerus of individuals buried with and without weapons from the 10th century CE Carpathian Basin. *International Journal of Osteoarchaeology*, 30, 6, p. 798-810.

Trotter, M., Gleser, G. C. 1958. A re-evaluation of estimation of stature based on measurements of stature taken during life and of long bones after death. *American Journal of Physical Anthropology*, 16, 1, p. 79-123. doi:10.1002/ajpa.1330160106

Turner, Ch. G., Turner, J. 1999. *Man Corn: Cannibalism and Violence in the Prehistoric American Southwest*. Utah: University of Utah.

Ubelaker, D. H. 1978. *Human Skeletal Remains: Excavation, Analysis, Interpretation*. Chicago: Aldine.

Villotte, S., Castex, D., Couallier, V., Dutour, O., Knüsel, Ch., Henry-Gambier, D. 2010. Enthesopathies as Occupational Stress Markers: Evidence From the Upper Limb. *American Journal of Physical Anthropology*, 142, p. 224-234.

Villotte, S., Churchill, S. E., Dutour, O., Henry-Gambier, D. 2010. Subsistence activities and the sexual division of labor in the European Upper Paleolithic and Mesolithic: evidence from upper limb enthesopathies. *Journal of Human Evolution*, 59, 1, p. 35-43. doi: 10.1016/j.jhevol.2010.02.001

Wells, C. New Approach to Palaeopathology: Harris's Lines. In: Brothwell, D. R., Sandison, A. T (eds.). *Diseases in Antiquity: A Survey of the Diseases, Injuries and Surgery of Early Populations*. Springfield: Charles C. Thomas, p. 390-404.

O. D. Kozak, V. M. Okatenko, T. V. Bitkouska

«THE HEADLESS HORSEMAN». THE SKYTHIAN GRAVE IN THE BARROW NEAR KUSTORIVKA VILLAGE

In 2013 near Kustorivka village of Krasnokutsky district, Kharkov region the Scythian burial mound (5th—4th centuries BC.) was excavated. The inserted burial of a beheaded man has been discovered there. Fragments of horse bones, horse harness, numerous arrowheads, the spearhead and knife were unearthed in the grave. Funeral inventory dates the burial to the 2nd half or the end of 5th — the early 4th century BC.

The grave goods allowed us to suggest that the man was a horseman and possessed a bow with arrows, javelin or lance. These assumptions have been confirmed by anthropological studies of the development of muscles relief, injuries and specific skeletal markers. The skeleton showed clear signs of a horseman' and archer' osteological complexes.

The man died at the age of 20—25. The skull, first and second cervical vertebrae were absent in the undisturbed burial. The upper part of the left intervertebral condyle of the 3rd vertebra was cut off by the hit from left behind and below. These signs are evidence of decapitation. In addition, numerous cut marks made with a sharp blade were found on the anterior and lateral surfaces of the 3rd and 4th cervical vertebrae, as well as on the left femur above the knee. Thus could be the signs of the body cleaning of waste tissue for its transportation or in course of the preparation for the burial.

Studies of the horse's remains showed that it has decapitated at the age of 10—12 years. The horse was decapitated as well by the hit directed between first and second cervical vertebra. The head was also cut in half and only one part of it was present in the burial. There were also some bones of the animal's skeleton, which do not belong to the edible parts of the body. The severed head of the horse was located above the place where the man's head was supposed to be, thus the horse harness was situated on the level of the human skeleton.

Traces of the possible preparation of the human body for burial and the location of the remains of a horse over a lost human head along with other changes in the skeleton indicate a certain funeral rite, direct analogies of which have not yet been found in the North Pontic region.

Keywords: archaeology, anthropology, Iron Age, Scythians, funeral rite, decapitation, horseman osteological complex, osteological signs of archery.

Одержано 13.03.2021

БІТКОВСЬКА Тетяна Володимирівна, молодший науковий співробітник, Інститут археології НАН України, Київ, Україна.

BITKOVSKA Tetyana, Junior Research Fellow, Institute of Archaeology, National Academy of Sciences of Ukraine, Kyiv, Ukraine.

ORCID: 0000-0002-8609-1032, e-mail: allesligue@gmail.com.

КОЗАК Олександра Деонізіївна, кандидат історичних наук, старший науковий співробітник, Інститут археології НАН України, Київ, Україна.

KOZAK Oleksandra, Candidate of Historical Sciences, Senior Research Fellow, Institute of Archaeology, National Academy of Sciences of Ukraine, Kyiv, Ukraine.

ORCID: 0000-0003-2094-4490, e-mail: akozak26@ukr.net.

ОКАТЕНКО Віталій Миколайович, науковий співробітник, ДП «НДЦ «Охоронна археологічна служба України» ІА НАН України, Харків, Україна.

OKATENKO Vitalij, Research Fellow, the SE «SRC Gard archaeological service of Ukraine», Institute of Archaeology, National Academy of Sciences of Ukraine, Kharkiv, Ukraine.

ORCID: 0000-0002-9406-9353, e-mail: okatenkovitalij@gmail.com.